مجلهٔ علوم پزشکی مدرس
دورهٔ ۹ ، شمارهٔ ۲: از ۵۵ تا ۶۳
تابستان ۱۳۸۵

بررسی لنفوسیت بزرگ گرانولر و سلول آینه دستی در مبتلایان به سرطان خون در اصفهان از سال ۱۳۷۲–۱۳۷۷

فاطمه نادعلی[۱*]، کیوان شیرنشان[۲]، فریبا پور محمد[۳]

۱- استادیار، دانشگاه علوم پزشکی، دانشکده پزشکی، گروه پاتولوژی، اصفهان، ایران
۲- پزشک متخصص بیمارستان شریعتی، بخش پاتولوژی، اصفهان، ایران
۳- پزشک متخصص بیمارستان الزهرا، گروه اطفال، اصفهان، ایران

چکیده

هدف: گروه FAB[۱] دسته‌بندی مشخصی را برای سرطانهای خون تعیین کرده است که در بین آنها زیر گروههای (HMCV)[۲] و (LGL)[۳] دیده نمی‌شود. در حالی که موارد متعددی از این نوع سرطانهای خون و بعضاً با علایم بالینی خاص و پیش آگهی‌های متفاوت گزارش می‌گردد. از طرف دیگر در مورد علت و نحوه پیدایش (HMC)[۴] و (LGL) در بدخیمی‌ها و از جمله بدخیمی‌های خون نظریات متفاوتی وجود دارد. از این رو بر آن شدیم تا این دو نوع سلول و تغییرات مربوط به آنها را در بیماران مبتلا به سرطان خون در مرکز فوق تخصصی خون و سرطان‌شناسی حضرت سید الشهدا (ع) اصفهان بررسی نماییم.

مواد و روشها: این مطالعه به‌صورت گذشته نگر بر روی ۵۹۵ بیمار مبتلا به سرطان خون طی سالهای ۱۳۷۲ تا ۱۳۷۷ انجام شده است. بدین ترتیب که گسترش خون محیطی و مغز استخوان بیماران در هنگام تشخیص، مرحله بهبودی و هنگام عود بیماری از نظر درصد HMC و LGL مورد بررسی قرار گرفت و نتایج آن به‌صورت توصیفی –تحلیلی استخراج شد.

نتایج: علی‌رغم این که به‌نظر می‌رسید که فراوانی سرطان خون در سالهای اخیر افزایش یافته باشد؛ ولی توزیع فراوانی آن در بین سالهای ۱۳۷۲ تا ۱۳۷۷ تقریباً یکسان بوده است و افزایش چشمگیری را نشان نمی‌دهد و فقط شیوع سرطان خون در مردان نسبت به زنان نزدیک به دو برابر است. براساس نتایج به دست آمده در هنگام تشخیص بیماری و عود در اغلب بیماران، درصد LGL در خون محیطی کاهش داشته، ولی در مرحله بهبودی در بیشتر موارد طبیعی یا افزایش یافته است و تنها در ۱۰ درصد موارد، کاهش نشان می‌داد. در ضمن، هیچ موردی از سرطان خون LGL شناسایی نگردید.

درصد HMC در خون محیطی در هنگام تشخیص بیماری در ۹۹ درصد موارد طبیعی و تنها در یک مورد سرطان خون حاد لنفوبلاستیک (ALL-L۲) بیش از حد طبیعی و ۲۰ درصد و در مرحله بهبودی و عود بیماری در اکثریت موارد طبیعی است.

درصد HMC در مغز استخوان بیماران هنگام تشخیص بیماری در بیشتر موارد طبیعی و تنها در ۳ درصد موارد، بیش از مقدار طبیعی بوده است. همچنین درصد این سلول در مغز استخوان در فاز بهبودی و عود در بیشتر موارد طبیعی و هنگام عود در ۷ درصد موارد عود (دو بیمار) افزایش داشته است.

نتیجه‌گیری: از آنجا که LGL دارای فعالیت ضد توموری است، کاهش آن در هنگام تشخیص بیماری و بروز سرطان‌خون و فاز عود مهم می‌باشد و شاید نشانگر ضعف سیستم ایمنی بیمار باشد و تعیین فعالیت آن و نشانگرهای سطح سلول می‌تواند اطلاعات بیشتری را در اختیار قرار دهد از طرف دیگر با شناسایی چند مورد سرطان خون از نوع سلول آینه‌دستی متخصصان مربوطه هنگام تشخیص و هنگام عود بیماری باید به این زیر گروه خاص از سرطان خون توجه بیشتری نموده و مطالعات بیشتری برای یافتن ماهیت سلول و بررسی علایم بالینی و پیش آگهی بیمار صورت دهند.

کلید واژگان: سرطان خون، لنفوسیت بزرگ گرانولر، سلول آینه دستی

* **نشانی مکاتبه:** اصفهان، دانشگاه علوم پزشکی، دانشکده پزشکی، گروه پاتولوژی، تلفن ۷۹۲۲۴۷۵ داخلی ۰۳۱۱
E-mail: nadalifa@yahoo.com

1. French- American- British
2. Hand Mirror Cell Variant
3. Large Granular Lymphocyte
4. Hand Mirror Cell

[Downloaded from mjms.modares.ac.ir on 2024-10-12]

۱- مقدمه

سرطان خون یک نئوپلاسم و بدخیمی سلولهای خونسازاست که در آن سلولهای بدخیم از مغز استخوان وارد خون محیطی شده و بافتهای مختلف را گرفتار می‌کنند. گروه FAB این بیماری را براساس منشأ سلولی به دو گروه بزرگ لنفوئید و میلوئید با زیر گروههای مختلف تقسیم کرده است و مواردی از سرطان خون چند رده‌ای[1] یا بیوفنوتیپیک[2] نیز وجود دارد ولی گزارشی از دو نوع دیگر سرطان خون به‌نام زیر گروه سلول آینه دستی[3] و سرطان خون سلول بزرگ گرانول‌دار[4] در دسته‌بندی FAB وجود ندارد در حالی که موارد متعددی از این دو نوع سرطان خون، در مجلات و حتی بتازگی در کتب مرجع دیده می‌شود [۱].

زمانی که لنفوسیت متحرک می‌شود به‌شکل آینه دستی یا Hand Mirror Cell (HMC) درمی‌آید که دارای یک دم سیتوپلاسمی به‌نام پای کاذب[5] است. سرعت حرکت لنفوسیت ۲۰ میلی‌متر در دقیقه است و حرکت سلول با فعالیت آن رابطه دارد و در لنفوبلاست بیش از لنفوسیتهای کوچک رسیده است. از طرف دیگر پای کاذب علاوه بر ارتباط با حرکت سلول محلی برای واکنشهای مختلف با لنفوسیتها، ماکروفاژها و سلولهای دیگر است [۲]. مک‌فارلند[6] نشان داد که این شکل خاص نه تنها به‌دلیل حرکت سلول، بلکه حاصل یک پاسخ ایمنی‌شناختی است و مجموعه آنتی‌ژن- آنتی‌بادی، قادر است لنفوسیت را به شکل آینه دستی درآورد [۳]. همچنین در مطالعات مختلف نشان داده شده است که لنفوسیتهای خون تحت تأثیر IL-۲ به شکل HMC درمی‌آیند[٤]. و این سلول دارای گیرنده برای IL-۲ و Ki-۱ و HLA- DR و ترانسفرین[7] است [۵].

HMC دارای نشانگرهای CD٥٦ و CD۳ و CD۲ و b CD۱۱ می‌باشد. این نشانگرها مخصوصاً CD۲ و b CD۱۱ دارای قدرت چسبندگی بوده و از این رو علی‌رغم درمان پیش‌گیرانه، شیوع عود سرطان خون در سیستم اعصاب مرکزی زیاد است و همه لنفوسیتها از جمله لنفوسیت Tو B و NKcell توانایی تبدیل شدن به HMC را دارند [۳].

در مطالعه‌ای روی ۲۰۰۰ بیمار دچار سرطان خون مشخص شد که HMC بیشتر در سرطان خون حاد لنفو بلاستیک نوع Tcell دیده می‌شود، ولی هیچ تأثیری روی پیش آگهی بیمار ندارد [٦]. در گزارش دیگری HMC را در سرطان حاد پرومیلوسیتیک خون[8] همراه با پیش آگهی خوب گزارش نموده‌اند [۷، ۸]. همچنین در بیماران مبتلا به لنفوهیستیوسیتوز فاگوسیتیک[9] لنفوسیتهای بیمار به‌صورت غیرتیپیک، LGL و HMC است [۹] و بتازگی نیز HMC در سرطان خون حاد بیوفنوتیپیک گزارش شده و در تمام موارد مولکولهای چسبندگی، روی آنها وجود داشته است [۳]. در مطالعه‌ای دیگر در سرطان خون حاد وجود سلول آینه دستی میلو بلاستیک گزارش شده است [۱۵] و اخیراً محققین توانسته‌اند با استفاده از ویروس سرطان خون گاوی در گوسفند سرطان خون حاد از نوع سلول آینه دستی ایجاد کنند [۱۰]. همچنین در AML-M۱ این شکل‌شناسی گزارش شده است [۱۱].

گروه دیگری از لنفوسیتها لنفوسیتهای بزرگ گرانولر (LGL) نام دارند که گرانولهای آنها پراکسیداز منفی است و فاقد قدرت چسبندگی به غشا و سطوح و فعالیت فاگوسیتیک[10] می‌باشند. این سلولها در حالت طبیعی ۲ تا ٦ درصد لکوسیتها و ۱۰ تا ۱۵ درصد لنفوسیتهای خون را تشکیل می‌دهند [۱۲].

لنفوسیتهای بزرگ گرانولر از نظر فعالیت ناهمگون[11] هستند و حدود ۸۰ تا ۹۰ درصد آنها دارای CD۱٦ بوده و سلولهای NK واقعی می‌باشند. گروهی دیگر از آنها دارای نشانگر CD٥۷ بوده و سلولهای T یا NK-like می‌باشند؛ ولی هر دو جمعیت فعالیت تخریب سلولی[12] دارند. سلولهای NK قادرند بعضی از سلولهای توموری با منشأ خونساز را بدون تحریک قبلی از بین ببرند و علیه دیگر سلولهای توموری نیز فعالیت کنند. مقاومت در مقابل عفونتهای ویروسی و تنظیم خون‌سازی[13] [۱۲] کاهش سلولهای NK در سرطانهای خون، قبل از عود بیماری و در سرطان متاستاتیک[14] سینه و در لنفوم‌های بدخیم در سایر متون علمی دیگر نیز گزارش شده است [۱۲]. همچنین ارتباط مثبت بین فعالیت NKcell و بقای بیمار بدون متاستاز در بیماران مبتلا به سرطانهای توپر[15] گزارش شده است. در صورتی که لنفوسیت بزرگ گرانولر سرطانی شود سرطان خون LGL به وجود می‌آید که به‌وسیلهٔ لنفوسیتوز متوسط مشخص شود و در ژاپن اغلب از نوع Tcell با یک دوره حاد و برق آسا و تب و بزرگی طحال[16]

1. Mixed lineage leukemia
2. Biphenotypic
3. Hand Mirror Variant
4. Large leukemia granular lymphocytic
5. Uropod
6. Macfarland
7. Transferrin
8. Promyelocytic
9. Lymphohistocytose phagocytic
10. Phagocytic
11. Heterogene
12. Cytolytic
13. Hematopoiesis
14. Metastatic
15. Solid Tumors
16. Splenomegaly

[Downloaded from mjms.modares.ac.ir on 2024-10-12]

بروز می‌کند، ولی امکان بروز آن به‌صورت مزمن نیز وجود دارد [۱۳ - ۱۶].

۲- مواد و روشها

مطالعه به صورت گذشته‌نگر[1] و از نوع توصیفی و تحلیلی است و روی ۵۹۵ بیمار مبتلا به سرطان خون که طی سالهای ۱۳۷۲ تا ۱۳۷۷ به مرکز خون و انکولوژی حضرت سید الشهدا (ع) اصفهان مراجعه نموده، انجام شده است. برای این مطالعه گسترشهای رنگ شده خون محیطی و مغز استخوان بیماران اعم از هنگام تشخیص[2] و هنگام عود بیماری[3] و در مرحله بهبودی[4] بر اساس معیارها و طبقه‌بندی FAB مطالعه و دسته‌بندی شده است. لازم به توضیح است که حدود ۹۰ درصد سرطانهای خون با بررسی شکل‌شناسی سلولها و رنگ‌آمیزی رومانوفسکی[5] قابل تشخیص هستند و تنها در موارد کمی به رنگ‌آمیزیهای سیتوشیمیایی[6] و فلوستیومتری[7] نیاز می‌باشد. در مرکز ما نیز در اغلب موارد معیار تشخیص، مرفولوژی بر اساس گسترش رنگ شده خون محیطی و مغز استخوان و در موارد نادری به‌صورت توأم با رنگ‌آمیزیهای سیتوشیمیایی و فلوسیتومتری است. برای بررسی HMC و LGL نمونه‌های خون محیطی بیماران (۵۹۵ بیمار) در هنگام تشخیص و بهبودی و در هنگام عود بیماری از بایگانی خارج و روی هر گسترش ۲۰۰ گلبول سفید مورد شمارش افتراقی و بررسی شکل‌شناسی قرار گرفت و درصد HMC و LGL در این سه مرحله از بیماری برای هر بیمار تعیین شد.

همچنین برای تعیین درصد HMC در مغز استخوان، گسترشهای رنگ شده بیماران از بایگانی خارج و برای هر مرحله از بیماری یعنی هنگام تشخیص، عود و بهبودی حداقل ۴۰۰ سلول هسته‌دار مغز استخوان مورد بررسی شکل‌شناسی قرار گرفته و درصد HMC آن مشخص شد. سپس اطلاعات حاصل از خون محیطی و مغز استخوان با استفاده از نرم افزار systate بررسی شده و جدولها و نمودارها تهیه شد. برای نمونهٔ کنترل، ۲۰۰ فرد سالم که برای آزمایشات قبل از ازدواج به مرکز تحقیقات تالاسمی مراجعه نموده بودند آزمایش شده و از CBC آنها گسترش تهیه شد. پس از رنگ‌آمیزی درصد LGL در آنها مشخص شد و همان نتیجه ۲ تا ٦ درصد، که در منابع نیز به آن اشاره شده بود، به‌دست آمد. با مطالعه گسترش خون محیطی ۲۰۰ فرد سالم درصد طبیعی ۱ تا ٤ درصد برای HMC به‌دست آمد و این در حالی است که در مورد درصد طبیعی این سلول در خون محیطی و مغز استخوان در منابع مطلبی ذکر نشده بود. از طرف دیگر برای درصد این سلول در مغز استخوان طبیعی در منابع مطلبی ذکر نشده بود و در این مطالعه با بررسی ۱۰۰ گسترش طبیعی مغز استخوان به درصد طبیعی ۱ تا ۲ درصد دست یافتیم؛ ولی چون درصد آن در خون محیطی ۱ تا ٤ درصد بود و این احتمال وجود دارد که در هنگام آسپیراسیون مغز استخوان خون با آن مخلوط شود. از این رو درصد طبیعی HMC را در مغز استخوان همان ۱ تا ٤ درصد خون طبیعی قرار دادیم. بنابراین نتایج و توصیف و تحلیل ما براساس مقادیر به‌دست آمده از نمونه کنترل و استفاده از منابع مرجع است.

۳- نتایج

پس از بررسی درصد LGL وHMC در نمونه‌های خون محیطی و مغز استخوان ۵۹۵ بیمار، اطلاعات استخراج و بررسی شد که نتایج آن عبارتند از:

- بیماران ابتدا به تفکیک سال مراجعه، تشخیص اولیه و جنسیت بررسی و مشخص شد شیوع بیماری در سالهای مختلف یکسان است و تفاوت چشمگیری از نظر تعداد وجود ندارد؛ ولی تفاوت قابل توجهی بین دو جنس وجود داشت به این صورت که شیوع در آقایان دو برابر خانمها بود (نمودار ۱).
- در هنگام تشخیص بیماری درصد LGL در خون محیطی بیماران در اغلب موارد کاهش داشته است (جدول ۱).
- در مرحله بهبودی بیماری درصد LGL در خون محیطی بیماران در ۹۰ درصد موارد طبیعی و یا افزایش داشته است (جدول ۱).
- در مرحله عود بیماری درصد LGL در خون محیطی بیماران در اغلب موارد کاهش داشته و این کاهش در سرطان خون حاد لنفوبلاستیک و سرطان خون حاد میلو بلاستیک در ۹۰ درصد موارد و در لوسمی میلوئید مزمن در ٦۰ درصد موارد وجود داشته است (جدول ۱).
- در هنگام تشخیص بیماری درصد HMC در خون محیطی بیماران در ۹۹ درصد موارد طبیعی و تنها در یک مورد سرطان خون حاد لنفوبلاستیک بیش از حد طبیعی و ۲۰ درصد بود (جدول ۲).

1. Retrospective
2. At the time of diagnosis
3. Relaps
4. Remission
5. Romanofski
6. Cytochemical
7. Flow cytometric

[Downloaded from mjms.modares.ac.ir on 2024-10-12]

- در مرحله عود بیماری درصد HMC در خون محیطی بیماران در اکثر موارد طبیعی بود (جدول ۲) و تنها در یک مورد سرطان خون حاد لنفوبلاستیک افزایش ۱۵ درصدی وجود داشته، همچنین درصد HMC در مرحله بهبودی در اکثر موارد طبیعی است.
- در هنگام تشخیص بیماری درصد HMC در مغز استخوان در ۹۸ درصد موارد طبیعی (جدول ۳) و در یک مورد سرطان خون حاد لنفوبلاستیک برابر ۳٤ درصد و در مورد دیگر سرطان خون حاد لنفوبلاستیک برابر ۱۰ درصد و در یک مورد سرطان خون حاد میلو بلاستیک (AML-M۳) برابر ٦ درصد و در یک مورد لنفوئید مزمن برابر ۷ درصد و در یک مورد سرطان خون حاد لنفوبلاستیک برابر با ٤۰ درصد و در یک مورد دیگر سرطان خون حاد لنفوبلاستیک (ALL-L۳) برابر ۱۰ درصد و در یک مورد دیگر سرطان خون حاد لنفوبلاستیک (ALL-L۲) برابر ۲۰ درصد بوده است. بنابراین افزایش قابل توجه در سه مورد ALL-L۲ بوده است.

درصد HMC در مغز استخوان بیماران در مرحله بهبودی و عود در اغلب موارد طبیعی بوده است (جدول ۳) و در یک مورد ALL-L۲ برابر ۱٦ درصد و در مورد دیگر ALL-L۲ برابر ۳۰ درصد و در مورد سوم ALL-L۲ برابر ۹۰ درصد می‌باشد.

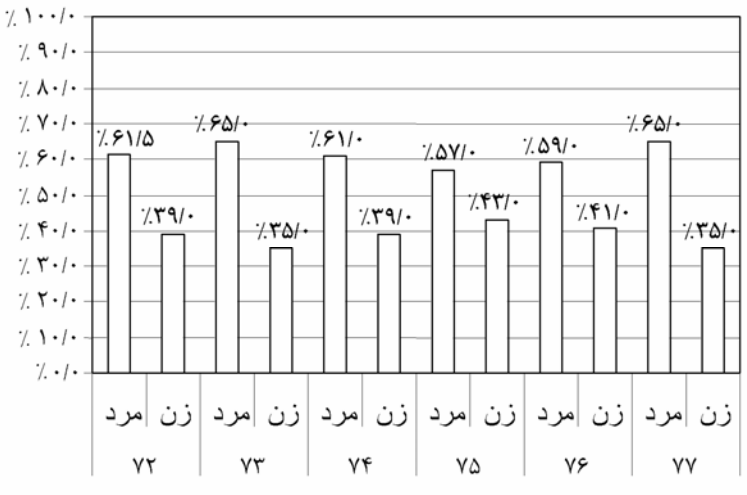

نمودار ۱ فراوانی سرطان خون در سالهای ۱۳۷۲ تا ۱۳۷۷ به تفکیک جنسیت

جدول ۱ وضعیت LGL در خون محیطی بیماران در هنگام تشخیص، فاز بهبودی و در عود بیماری

مرحله بیماری / نوع سرطان خون	هنگام تشخیص (At diagnosis)			مرحله بهبودی (Remission)			عود (Relapse)		
	<٪۲	٪۲-٦	>٪٦	<٪۲	٪۲-٦	>٪٦	<٪۲	٪۲-٦	>٪٦
ALL	٪۸٤	٪۱٤	٪۲	٪۱۰	٪٦۷	٪۲۳	٪۸۸	٪۰	٪۱۲
AML	٪۹۳	٪٦	٪۱	٪۱۱	٪۵۸	٪۳۱	٪۸٦	٪۱٤	٪۰
CML	٪۸۲	٪۱٤	٪٤	٪۱۱	٪۲۲	٪٦۷	٪٦۰	٪٤۰	٪۰
CLL	٪۸۸	٪۱۲	٪۰	٪۰	٪۵۰	٪۵۰	٪۰	٪۰	٪۰

[Downloaded from mjms.modares.ac.ir on 2024-10-12]

جدول ۲ وضعیت HMC در خون محیطی بیماران در هنگام تشخیص، مرحله بهبودی و در عود بیماری

مرحله بیماری / نوع سرطان خون	هنگام تشخیص (At diagnosis)		مرحله بهبودی (Remission)		عود (Relapse)	
	٪۰-٤	>٪٤	٪۰-٤	>٪٤	٪۰-٤	>٪٤
ALL	٪۹۹	٪۱	٪۹٤	٪٦	٪۹٤	٪٦ (۱*)
AML	٪۹۸	٪۲	٪۸٦	٪۱٤	٪۱۰۰	٪۰
CML	٪۹۸	٪۲	٪۱۰۰	٪۰	٪۰	٪۰
CLL	٪۱۰۰	٪۰	٪٦۷	٪۳۳	٪۰	٪۰

* بیانگر تعداد بیماران است.

جدول ۳ وضعیت HMC در مغز استخوان بیماران در هنگام تشخیص، مرحله بهبودی و در عود بیماری

مرحله بیماری / نوع سرطان خون	هنگام تشخیص (At diagnosis)		مرحله بهبودی (Remission)		عود (Relapse)	
	٪۰-٤	>٪٤	٪۰-٤	>٪٤	٪۰-٤	>٪٤
ALL	٪۹۸	٪۲	٪۹۵	٪۵	٪۹۳	٪۷ (۲*)
AML	٪۹۹	٪۱	٪۱۰۰	٪۰	٪۱۰۰	٪۰
CML	٪۱۰۰	٪۰	٪۱۰۰	٪۰	٪۰	٪۰
CLL	٪۱۰۰	٪۰	٪۱۰۰	٪۰	٪۰	٪۰

* بیانگر تعداد بیماران است.

٤- بحث

گروه FAB[1] برای سرطانهای خون دسته‌بندی مشخصی را ارائه کرده است که در مراکز خون‌شناسی از آن برای تعیین انواع سرطان خون استفاده می‌شود ولی این گروه سرطان خون LGL و زیر گروه آینه دستی را هنوز در طبقه‌بندی خود قرار نداده‌اند البته تحقیقات در مورد این سلول ادامه دارد و گروهی HMC را یک لنفوسیت متحرک می‌دانند (شکل ۱) که از یک پاسخ ایمنی حاصل شده و قادر است به بعضی سیتوکینها[2] از جمله IL-۲ پاسخ دهد [٤] و بعضی از محققان آن را سلول مؤثر در تخریب تومور می‌دانند [۳]. گروهی برای آن یک زیرگروه جداگانه قائل هستند و بیشتر آن را در ارتباط با T-ALL[3] می‌دانند [۳] و بتازگی سرطانهای خون زیر گروه آینه دستی از نوع میلوئید و دوفنوتیپی نیز گزارش شده است [۳، ۷ و ۸]. از این رو با توجه به نقش دوگانه‌ای که برای این سلول گزارش می‌شود از جمله نقش ایمنی و یا همراه بودن با بدخیمی بر آن شدیم که به‌صورت گذشته‌نگر به بررسی این سلول در بیماران بپردازیم.

سلول دیگر مورد مطالعه ما LGL است (شکل ۲). از آنجا که برای این نوع خاص از لنفوسیت فعالیت تخریب سلولی و خاصیت ضد توموری از جمله در سرطانهای خون قائل هستند. از این رو بر آن شدیم که به تغییرات این سلول در سرطان خون بپردازیم (البته طبیعی بودن تعداد این سلولها دلیل بر طبیعی بودن فعالیت آنها نیست و ممکن است تعداد طبیعی باشد؛ ولی سلول فعالیت نداشته باشد. به همین علت لازم است که علاوه بر تعیین درصد، در یک مطالعه دیگر فعالیت این سلول نیز بررسی شود که چون این مطالعه به‌صورت گذشته‌نگر است، بررسی فعالیت آن امکان‌پذیر نبود از طرف دیگر در منابع از سرطان خون LGL نام برده می‌شود؛ ولی تاکنون به موارد این نوع سرطان خون برخورد نکرده بودیم. از این رو برای اطمینان از عدم تشخیص اشتباه به بررسی گذشته‌نگر بیماران مبتلا به سرطان خون در بین سالهای ۱۳۷۲ تا ۱۳۷۷ پرداختیم.

1. French-American-British
2. Cytokines
3. T-lymphocyte-ALL

[Downloaded from mjms.modares.ac.ir on 2024-10-12]

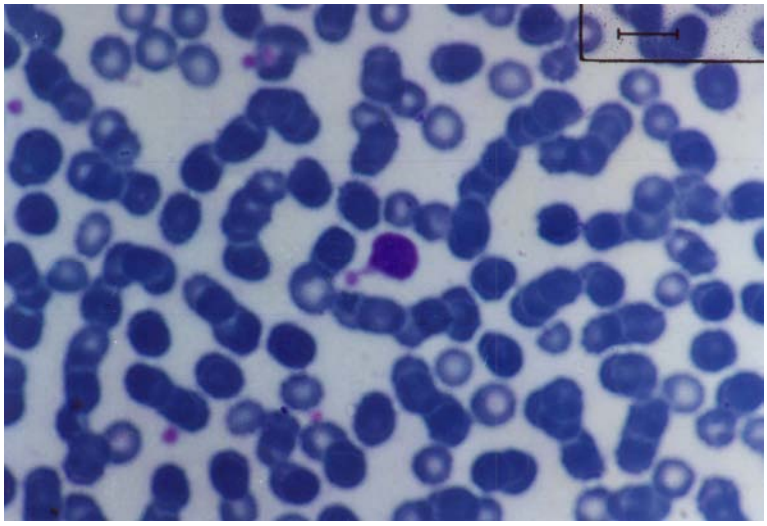

شکل ۱ سلول آینه دستی در خون محیطی

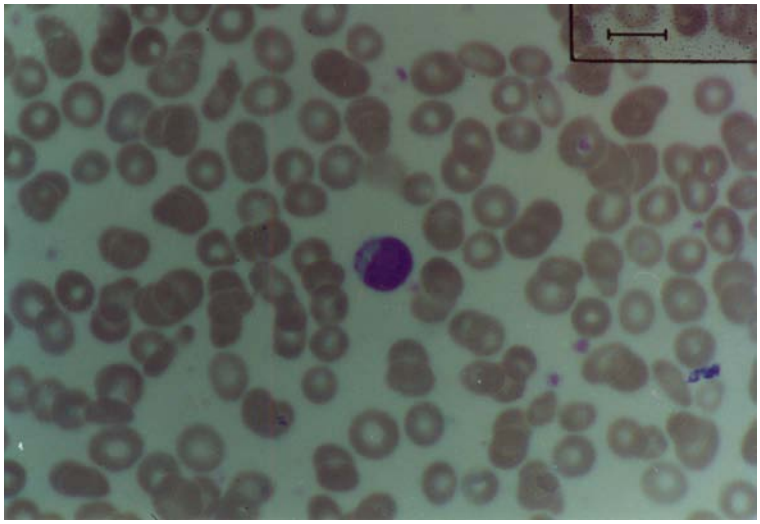

شکل ۲ لنفوسیت بزرگ گرانول‌دار در خون محیطی

در حالت طبیعی LGL ۲ تا ٦ درصد لنفوسیتهای خون را تشکیل می‌دهد و در مطالعه حاضر مشخص شد که در هنگام تشخیص بیماری درصد این سلول در خون محیطی اغلب بیماران کاهش دارد (جدول ۱). این کاهش بیشتر در سرطان خون حاد لنفو بلاستیک و سرطان خون حاد میلو بلاستیک بوده، ولی در لوسمی میلوئید مزمن در ٤٠ درصد موارد، تعداد این سلولها طبیعی بوده است. البته طبیعی بودن درصد سلول ممکن است به‌معنای طبیعی بودن فعالیت سلول نباشد، ولی در مجموع شاید بتوان این‌گونه نتیجه‌گیری کرد که نقش سیستم دفاعی بدن و سلول LGL به‌عنوان یک سلول ضد توموری در عود لوسمی همانند بروز آن خیلی مهم است. همچنین در مرحله بهبودی بیماری درصد این سلول در ۹۰ درصد بیماران طبیعی و یا حتی افزایش یافته و تنها در ۱۰ درصد موارد کاهش داشته است (جدول ۱) که این خود شاید تأییدی بر نقش این سلول در از بین بردن سلولهای تومور باشد و در مرحله بهبودی که اثری از سلولهای سرطانی نیست، افزایش این سلول دیده می‌شود.

مراجع علمی در مورد درصد HMC مطلبی ذکر نکرده‌اند، ولی با بررسی نمونه‌های کنترل، درصد آن را در حالت طبیعی در خون محیطی بیماران در هنگام تشخیص بیماری در ۹۹ درصد موارد طبیعی (جدول ۲) و تنها در یک مورد ALL-L۲ بیش از

[Downloaded from mjms.modares.ac.ir on 2024-10-12]

حد طبیعی و ۲۰ درصد مشاهده شد. از طرف دیگر در مرحله بهبودی بیماری درصد آن در بیشتر موارد طبیعی و یا افزایش یافته (جدول ۲) و در مرحله عود بیماری نیز درصد این سلول در بیشتر موارد طبیعی می‌باشد (جدول ۲). از این رو با توجه به طبیعی بودن درصد HMC در هنگام تشخیص بیماری و در مرحله عود و طبیعی بودن و یا بیش از طبیعی بودن آن در مرحله بهبودی احتمالاً این مشاهدات می‌تواند ناشی از فعال شدن سیستم دفاعی بیمار به‌دلیل مقابله با عفونتهای متعدد در این بیماران باشد و این سلول حاصل یک واکنش ایمنی قلمداد شود.

در مورد درصد طبیعی HMC در مغز استخوان نیز در منابع ذکری نشده بود و مبنای مطالعه حاضر همان ۰ تا ٤ درصد خون کنترل است. نتایج حاصل نشان داد که در هنگام تشخیص درصد این سلول در مغز استخوان ۹۸ درصد بیماران طبیعی (جدول ۳) و در ۷ بیمار افزایش بیش از حد طبیعی (٤ درصد) داشته که یک مورد آن ALL-L۱ با ۳٤ درصد (شکل ۳) و مورد دیگر آن ALL-L۲ با ٤۰ درصد سلول آینه دستی (شکل ٤) است. بعضی از محققان بیش از ۲۵ درصد سلول آینه دستی و بعضی دیگر ٤۰ درصد را مبنای زیر گروه آینه دستی قرار داده بودند؛ لذا با توجه به مبناهای متفاوت ذکر شده برای درصد این سلول در منابع مختلف در هنگام تشخیص بیماری، ۱ تا ۲ بیمار از نوع آینه دستی داشته‌ایم که هر دو از گروه لنفوئید و همانند تحقیق دیگران بوده است [٦]. از طرف دیگر درصد HMC در مغز استخوان بیماران در مرحله بهبودی در اغلب موارد طبیعی بوده است ولی در مرحله عود بیماری در یک بیمار ALL-L۲ برابر با ۱٦ درصد و در مورد سوم ALL-L۲ برابر با ۹۰ درصد بوده است. لذا اگر مبنای ٤۰ درصد را بپذیریم یک مورد عود از نوع HMC بوده است. لازم به توضیح است که سرطان خون این افراد در هنگام تشخیص از نوع HMC نبوده ولی در مرحله عود از نوع HMC بوده است. در مجموع می‌توان عنوان کرد که LGL در سرطان خون در هنگام تشخیص بیماری و در مرحله عود کاهش داشته که شاید نشان‌دهنده یک نوع ضعف سیستم ایمنی در این بیماران باشد همچنین در این بررسی گذشته نگر هیچ مورد از سرطان خون LGL شناسایی نشد. در ضمن با طبیعی بودن درصد HMC در هنگام تشخیص و در مرحله عود و افزایش آن در مرحله بهبودی در خون محیطی بیماران سرطانی شاید بتوان یک نقش ایمنی‌شناختی برای آن قائل شد. از طرف دیگر با کشف دو مورد سرطان خون آینه دستی در هنگام تشخیص و دو مورد در عود سرطان خون شاید بتوان یک زیر گروه مشخص به‌نام زیر گروه سلولهای آینه دستی برای آن قائل شد که در این مطالعه هر چهار مورد آن از نوع سرطانهای خون لنفوئید و اغلب ALL-L۲ بوده‌اند. از این رو با توجه به مطالعه حاضر و مطالعات دیگران توجه محققان و متخصصان خون‌شناسی را به HMC و زیر گروه خاص آن و نقش آن در این بیماری معطوف داشته تا با بررسیهای بیشتر تفاوتهای احتمالی از جمله تفاوت در علایم بالینی، پیش آگهی روشن‌تر شود.

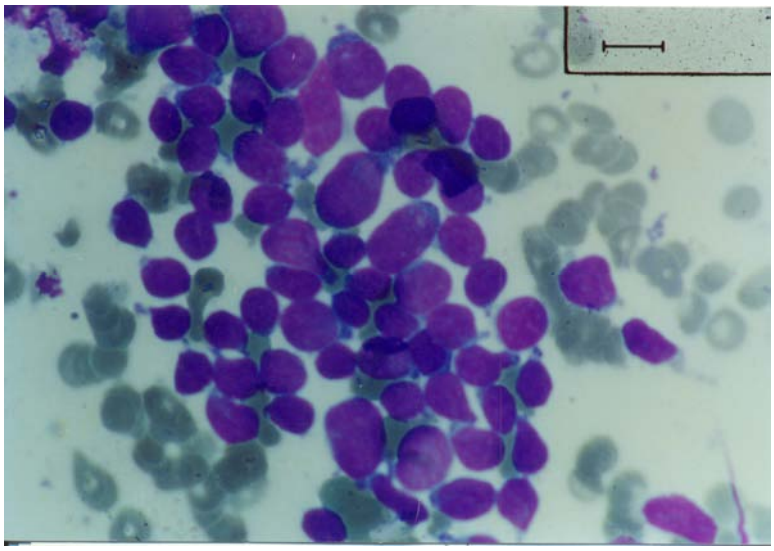

شکل ۳ زیر گروه سلولهای آینه دستی All-L۱ (مغز استخوان بیمار)

[Downloaded from mjms.modares.ac.ir on 2024-10-12]

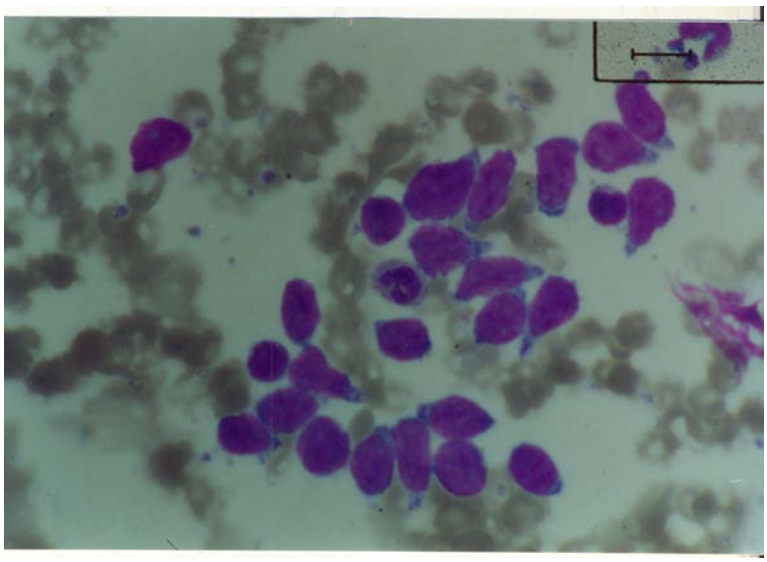

شکل ٤ زیرگروه سلولهای آینه دستی All-L۲ (مغز استخوان بیمار)

۵- منابع

[1] Richard Lee. G; Foerster. J; Lukens. J etal. "Wintrobs Clinical Hematology", 10th Ed, Philadelphia, Lippincot Williams & Wilkins 1999, pp. 2209- 2320.

[2] Richard Ice. G: Foerster. J; Lukens. J. etal. "Wintrobs Clinical Hematology", 10 th Ed, Philadelphia, Lippincot Williams & Wilkins. 1999, pp: 433.

[3] Wibowo. A; pankowsky. D. Mikhael. "Adult acute leukemia hand mirror variant. Hematopathol Mol Hematol. 1996, 10 (182); 85-98.

[4] Nano. R; Capelli. E; Gerzeli. G. "Morpho Functional characterization of lymphokine activated (LAK) cells invitro". JBiol, 1995. LXXJ (7-8): 181-187.

[5] Papadimitiou. Y; Abruzzo. L; Bourquin. P. "Correlation of Light microscope immunocytochemical and ultrastructural cytomorphology of anaplastic lymphoma an activated lymphocyte phenotype". Acta Cytoloyica, 1996. 40: 1283-1288.

[6] Lilleyman. JS; Haann. I. M; Sterens. R.F. "Cytomorpholoyy of childhood lympholustic leukemia: a prospective study of 2000 patients. Br J Hematol 1992, 81, 52-57.

[7] Mehta. A; Bain. B; Fitchett. M. "Trisony 13 and myeloid malignancy characteristic blast cell morphology". Br J Haematol, 1998. 151. (4): 749- 752.

[8] Sun. T: Weiss. R. "Hand mirror variant of microgranular acute promyelocytic leukemia". Leukemia, 1991, 5 (3): 266- 269.

[9] Imashskuo. S; Hibis. S; Morinage. S. "Haemophagocytic lymphohistiocytosis in association with granular lymphocyte proliferative disorders in early childhood: characteristic bone marrow morpholoyy. Br J Haematol, 1997, 69: 708- 714.

[10] AL-Bagdadi FK, Seger CL, Henry RW, Neal Maulden G." Acute lymphoblastic leukemia in sheep induced by inoculation of bovine leukemia virus: diagnostic electron microscopic morphological study." Ultrastruct Pathol. 2006, Jan-Feb; 30 (1):85-94.

[11] Ma SK, Wan TS, Chan LC, Chui EK. " Hand – mirror blasts, AML-M1 and der (1) t (1;19)-

[Downloaded from mjms.modares.ac.ir on 2024-10-12]

lymphoid cell. Br J Haematol, 1990, 74; 49-59.

[14] Loughran. T. "Clonal diseases of large granular lymphocyte". Blood, 1993, 82; 1-14.

[15] Richard Lee. G; Foerster. J; Lukens. J. etal. "Wintrobs Clinical Hematology", 10the Ed, Philadelphia, Lippincott Williams & Wilkins 1999, pp: 2413.

[16] Whitesid. T.L; Herberman R.B. "The of natural Killer cells in human disease". Clin Immunol Immunopathol, 1989; 53; 1-23.

(p13; p 13.1). Leuk Res.2000, Jan ; 24 (1):95-6.

[12] Richard lee. G; Foerster. J; Lukens. J. etal. "Wintrobs Clinical Hematology". 10th ed, Philadelphia, Lippincott Willams & Wilkins 1999; pp: 526- 530.

[13] Imamura. K; Kusunoki. Y; Kawa. Ha. Etal. "Aggressive natural Killer cell leukemia / lymphoma: Report of four case and review of the literature. Possible existence of a new clinical entity originating from the third lineage of

[Downloaded from mjms.modares.ac.ir on 2024-10-12]