

## A Comparison of the Effect of Vitrification on the Morphology of Stimulated and Non-stimulated Human Ovaries

Mahdi Ramezani<sup>1</sup>, Mojdeh Salehnia<sup>2\*</sup>, Mina Jafarabadi<sup>3</sup>

1- Ph.D. Candidate, Department of Anatomy, Faculty of Medical Sciences, Tarbiat Modares University, Tehran, Iran

2- Professor, Department of Anatomy, Faculty of Medical Sciences, Tarbiat Modares University, Tehran, Iran

3- Assistant Professor, Infertility and Reproductive Health Research Center (IRHRC), Imam Khomeini Hospital, Tehran University of Medical Sciences, Tehran, Iran

\*Corresponding Address: Postal Code: 1411713116, Department of Anatomy, Faculty of Medical Sciences, Tarbiat Modares University, Tehran, Iran  
Email: salehnm@modares.ac.ir

Received: 14/Mar/2015, Accepted: 07/Oct/2015

### Abstract

**Objective:** This study aimed to evaluate the effect of vitrification on the morphology of human ovarian tissue in a stimulated group compared to a non-stimulated group.

**Methods:** Ovarian cortex biopsies collected from stimulated and non-stimulated groups were transported to the laboratory in L-15 medium. Biopsies were cut into small pieces and divided randomly into the vitrified and non-vitrified subgroups. The vitrified-warmed and fresh samples were fixed using Bouin's solution, then passaged, sectioned and stained with hematoxylin and eosin and Masson's trichrome. The follicles at different developmental stages were counted and evaluated.

**Results:** Morphological observations showed that the follicles and stromal tissue had well preserved normal structures after vitrification and warming. The percentage of normal follicles in the non-stimulated non-vitrified group was 89.22%; for the non-stimulated vitrified group, it was 84.60%. In previous groups the proportion of primordial follicles were  $68.7 \pm 1.60\%$  and  $67.80 \pm 3.71\%$ , primary follicles were  $28.60 \pm 1.72\%$  and  $29.40 \pm 3.51\%$ , and secondary follicles were  $3.60 \pm 0.66\%$  and  $2.70 \pm 1.20\%$ , respectively. The percentage of normal follicles in the stimulated non-vitrified group was 88.18%; for the stimulated vitrified group, it was 84.19%. In stimulated non-vitrified and stimulated vitrified groups the proportion of primordial follicles were  $49.70 \pm 4.13\%$  and  $49.34 \pm 2.86\%$ , primary follicles were  $44.50 \pm 3.83\%$  and  $44.72 \pm 2.68\%$ , and secondary follicles were  $5.60 \pm 0.72\%$  and  $5.91 \pm 0.77\%$ , respectively. There was no significant difference between the vitrified and non-vitrified and stimulated and non-stimulated groups.

**Conclusion:** Vitrification had no harmful effect on the morphology of stimulated human ovarian tissue and stroma and ovarian tissue structure was similar to the non-stimulated group. This method could be a good alternative for fertility preservation.

**Keywords:** Vitrification, Human ovary, Ovarian stimulation

Modares Journal of Medical Sciences: *Pathobiology*, Vol. 18 (2015-2016), No.3, Pages: 15-26

# مقایسه اثر انجماد شیشه‌ای بر ساختار تخمدان‌های انسانی تحریک تخمک گذاری شده و نشده

مهدی رضانی<sup>۱</sup>، مؤده صالح نیا<sup>۲\*</sup>، مینا جعفرآبادی<sup>۳</sup>

۱- دانشجوی دکتری تخصصی، گروه علوم تشریح، دانشکده علوم پزشکی، دانشگاه تربیت مدرس، تهران، ایران

۲- استاد، گروه علوم تشریح، دانشکده علوم پزشکی، دانشگاه تربیت مدرس، تهران، ایران

۳- استادیار، مرکز تحقیقاتی باروری و ناباروری، بیمارستان امام خمینی، دانشگاه علوم پزشکی تهران، تهران، ایران

\*آدرس نویسنده مسئول: ایران، تهران، کدپستی: ۱۴۱۷۱۳۱۱۶، دانشگاه تربیت مدرس، دانشکده علوم پزشکی، گروه علوم تشریح

Email: salehnm@modares.ac.ir

پذیرش مقاله: ۹۴/۰۷/۱۵

دریافت مقاله: ۹۳/۱۲/۲۴

## چکیده

**هدف:** هدف از این مطالعه بررسی تأثیر انجماد شیشه‌ای بر ساختار تخمدان‌های انسانی تحریک شده در مقایسه با تحریک نشده بود.

**مواد و روش‌ها:** قطعات بافت تخمدان انسانی از دو گروه تحریک شده و تحریک نشده گرفته شد و در محیط L-15 به آزمایشگاه منتقل شد. سپس به صورت نوارهای کوچک بریده و در هر گروه به صورت شانسی به دو زیر گروه غیر انجمادی و انجمادی تقسیم شد. نمونه‌های منجمد و ذوب شده و گروه شاهد در محلول بوئن تثبیت و پس از پاساژ بافتی و برش‌گیری با رنگ آمیزی هماتوکسیلین-ائوزین و تری کروم ماسون رنگ شد. فولیکول‌ها در مراحل مختلف رشدی شمارش و همه گروه‌ها مقایسه شدند.

**نتایج:** مشاهدات ریخت شناسی بیان‌گر حفظ ساختار طبیعی فولیکول‌ها و استروما بعد از انجماد-ذوب بود. میزان فولیکول‌های طبیعی در گروه تحریک نشده غیر انجمادی و انجمادی به ترتیب ۸۹/۲۲ و ۸۴/۶۰ درصد بود که از این تعداد در دو گروه به ترتیب ۱/۶۰ ± ۶۸/۶۰ و ۳/۷۱ ± ۶۷/۸۰ درصد فولیکول‌های بدوی، ۱/۷۲ ± ۲۸/۶۰ و ۳/۵۱ ± ۲۹/۴۰ درصد فولیکول اولیه و ۰/۶۶ ± ۳/۶۰ و ۱/۲۰ ± ۲/۷۰ درصد فولیکول ثانویه بود. در گروه تحریک شده غیر انجمادی و انجمادی نیز به ترتیب، ۸۸/۱۸ و ۸۴/۱۹ درصد فولیکول‌ها طبیعی بودند که از این تعداد ۴۹/۷۰ ± ۲/۸۶ و ۴۹/۳۴ ± ۲/۸۳ درصد بدوی، ۴۴/۵۰ ± ۲/۶۸ و ۴۴/۷۲ ± ۲/۶۸ درصد اولیه و ۰/۷۲ ± ۵/۶۰ و ۰/۷۷ ± ۵/۹۱ درصد ثانویه بود. بین دو گروه انجمادی و غیر انجمادی و بین گروه تحریک شده و نشده تفاوت معنی‌داری دیده نشد.

**نتیجه‌گیری:** انجماد شیشه‌ای تأثیر منفی بر ریخت شناسی و بافت استرومای تخمدان تحریک شده نداشت و ساختار آن مشابه گروه غیر تحریکی به خوبی حفظ شده بود. این روش می‌تواند برای حفظ باروری مناسب باشد.

**کلیدواژگان:** انجماد شیشه‌ای، تخمدان انسانی، تحریک تخمک گذاری

مجله علوم پزشکی مدرس: آسیب شناسی زیستی، دوره ۱۸، شماره ۳، پاییز ۱۳۹۴، صفحات: ۱۵-۲۶

## مقدمه

امروزه محققین به دنبال روش‌های مناسبی به منظور حفظ قدرت باروری افراد هستند. از جمله این روش‌ها انجماد بافت تخمدان است. با نگرش به این‌که در بیشتر موارد زمان لازم برای تهیه تعداد مناسب تخمک برای انجماد وجود ندارد، از

## انجماد شیشه‌ای تخمدان انسانی تحریک شده

ضد یخ‌هایی مانند دی‌متیل سولفوکساید (Dimethyl sulfoxide: DMSO)، پروپاندیول (Propanediol: PROH)، اتیلن گلیکول (Ethylene glycol: EG) با هم و افزایش مرحله به مرحله غلظت آن‌ها، آب‌گیری کافی را برای شیشه‌ای شدن موفق همه اجزای بافت تخمدان فراهم می‌آورد [۱۶]. در تحقیقات دیگری نیز عنوان شد که انجماد شیشه‌ای بافت تخمدان، تغییرات کمی را در سطح ساختاری و فراساختار بافت تخمدانی می‌گذارد و روشی مناسب برای انجماد بافت تخمدان خواهد بود [۱۶].

ارزیابی‌های میکروسکوپ الکترونی (TEM Transmission electron microscopy) نیز نشان داد که اندامک‌های موجود در سلول‌های گرانولوزا و تخمک و همچنین بافت استرومایی تخمدان به خوبی در روش انجماد شیشه‌ای حفظ شده‌اند و فراساختار تخمک در بافت انجماد شیشه‌ای شده مشابه با بافت غیر انجمادی بود [۱۶]. با توجه به این که سلول‌های استرومایی نقش مهمی را در تکثیر (Proliferation) و تمایز سلول‌های گرانولوزا ایفا می‌کنند، بنابراین حفظ آن‌ها در فرآیند انجماد بسیار مهم است [۹-۱۲]. بافت تخمدان مجموعه‌ای از فولیکول‌ها در مراحل مختلف رشد است که فولیکول‌های بدوی بیش از ۹۰ درصد جمعیت فولیکولی را به خود اختصاص می‌دهند. این فولیکول‌ها میزان فعالیت متابولیکی کمی داشته و اندازه آن‌ها کوچک است و فاقد منطقه شفاف و گرانول‌های قشری هستند و مقدار کمی لیپید درون سیتوپلاسمی حساس به سرما، داخل تخمک آن‌ها پیدا می‌شود [۱۷]. مشکل اساسی در مورد نمونه انسانی این است که با تعداد کم فولیکول بدوی در حال رشد روبه‌رو است و حدود ۶ ماه یا ۲۰۰ روز به طول می‌انجامد تا فولیکول بدوی به فولیکول گراف (Graafian follicle) برسد و همچنین شروع فعالیت رشدی فولیکولی (Initiation) در محیط *in vitro* کند است. در این تحقیق سعی بر این بوده که با تحریک تخمک گذاری، فعالیت رشدی فولیکول‌های بدوی را در بدن فرد (*in vivo*) شروع کرده تا جامعه فولیکولی در حال رشد افزایش یابد و

این رو پیش از شیمی درمانی یا پرتودرمانی (Radiotherapy) لازم است بافت تخمدان از بدن فرد بیمار خارج و منجمد شده تا در شرایط مناسب دوباره به بدن فرد برگردانده شود و حدود ۴-۵ ماه بعد از پیوند، فعالیت بافت تخمدان از سرگرفته شود [۱]. انجماد بافت تخمدان اساساً فرآیند پیچیده‌تری نسبت به انجماد جنین و گامت است چون نیاز به حفظ چندین نوع سلول [اووسیت، سلول گرانولوزا، سلول تکا (Theca) و استروما (Stroma)] است. در انجماد بافت تخمدان باید تا حد امکان از میزان تشکیل کریستال یخ داخل و خارج سلولی طی انجماد و ذوب کاسته شود [۲] تا بقای فولیکولی، یکپارچگی اجزای بافتی و ارتباط سلول-سلول حفظ شود [۳، ۴]. در روش انجماد شیشه‌ای که بیشتر استفاده می‌شود از غلظت بالای ضدیخ استفاده می‌شود تا به سرعت آب از سلول خارج شده و در حین انجماد محیط اطراف سلول به یک‌باره تبدیل به شیشه شود [۵، ۶]. اولین بار انجماد شیشه‌ای تخمدان انسانی توسط ژانگ (Zhang) ارائه شد [۷]. در طول چند سال اخیر بارها روش انجماد شیشه‌ای بافت تخمدان انسانی به کار گرفته شده است [۷-۹]. بسیاری از محققین محلول‌های مختلف و سیستم‌های حامل مختلف را برای انجماد شیشه‌ای به کار برده‌اند و اثر آن را روی بافت تخمدان انسانی بررسی کرده‌اند و نتایج حاصل از این تحقیقات متناقض است [۸-۱۳]. دیتریچ (Dittrich) در سال ۲۰۰۷ عنوان کرد که به دلیل انجماد سریع بافت طی انجماد شیشه‌ای، امکان توزیع یکنواخت و یکسان ضد یخ در بافت وجود ندارد و بنابراین بافت تخمدان طی انجماد شیشه‌ای آسیب می‌بیند [۱۴]. کاگوا (Kagawa) در سال ۲۰۰۹ میزان بقای تخمک‌ها در بافت تخمدان را قبل و بعد از انجماد شیشه‌ای مقایسه نمود. نتایج نشان داد که میزان بقای تخمک‌ها پس از انجماد شیشه‌ای ۸۹ درصد بود و با میزان بقای تخمک‌ها در نمونه‌های غیرانجمادی اختلاف معنی‌داری نداشت: در حالی که بقای تخمک‌ها در بافت تخمدان انسان منجمد شده به روش انجماد آهسته تقریباً ۵۰ درصد گزارش شده است [۱۵]. شیخی (۲۰۱۱) نشان داد که استفاده از ترکیب

کمیته اخلاق پزشکی دانشگاه تربیت مدرس، نمونه‌های تخمدان زنانی که تحت عمل تغییر جنسیت قرار گرفته بودند، دریافت شد. سن زنان بین ۲۰ تا ۳۵ بود، ظاهر عمومی ایشان کاملاً زنانه، عادت ماهیانه مرتب داشتند و بر اساس آزمایش ژنتیکی، کاریوتیپ موجود در پرونده xx بود. همچنین آزمایش‌های هورمونی موجود در پرونده نیز کاملاً طبیعی بوده و سابقه مصرف داروی هورمونی را ذکر نکرده بودند (این گروه تا حد امکان از تستوسترون استفاده نکرده بودند). این مطالعه در دو گروه انجام شد: گروه تحریک تخمک گذاری نشده (۵ فرد) و گروه تحریک تخمک گذاری شده (۵ فرد).

### تحریک تخمک گذاری

به منظور تحریک تخمدان برای تحریک تخمک گذاری، از داروی کلومیفن سترات (Clomiphene citrate) استفاده شد. میزان مصرف دارو با دز ۵۰ میلی‌گرم، به مدت ۵ روز و بین روزهای ۲ تا ۵ پس از قاعدگی بود [۲۵]. تخمدان‌های به دست آمده از این افراد به مانند گروه تحریک نشده، به دو زیر گروه غیر انجمادی و انجمادی تقسیم شدند.

### جمع‌آوری تخمدان

تخمدان‌ها تحت شرایط استریل در مدت زمان کمتر از ۲ ساعت توسط یک فالکن ۵۰ میلی‌لیتری که حاوی ۳۰ تا ۴۰ میلی‌لیتر از محیط کشت L15 بود در دمای ۴ درجه سانتی‌گراد به آزمایشگاه منتقل شدند [۲۶]. سپس نمونه تخمدان دریافتی به یک پتری دیش ۱۰ سانتی که حاوی محیط کشت L15 به همراه HAS (Human Serum Albumin) (۲۱/۰ درصد) بود، منتقل و با استفاده از اسکالپل بافت کورتکس تخمدان جدا شد و به صورت نوارهای باریک کوچک با ابعاد تقریبی ۱×۱×۲ میلی‌متر بریده شد (۶۸ قطعه در گروه تحریک شده و ۷۲ قطعه در گروه تحریک نشده). پس از شستشو در محیط کشت،

سپس با انجام انجماد و ذوب در گروه‌های مورد مطالعه، تأثیر تحریک بر ساختار فولیکول‌ها بررسی شود ولی آیا بافت تخمدان تحریک شده پاسخ‌گویی مناسبی را به روش انجماد خواهد داشت و طی روند انجماد و ذوب تغییرات بافتی در آن رخ می‌دهد یا نه؟ تاکنون گزارشی مبنی بر بررسی این موارد ارایه نشده است. در بررسی مقالات در زمینه تحریک تخمک گذاری مشخص شده که این روش در زمینه‌های مختلفی از قبیل: بروز ژن‌های تکوینی، عملکرد تخمدانی، تغییر سطح هورمونی در مایع فولیکولی و همچنین میزان پذیرش جنین طی لانه‌گزینی نقش داشته [۱۸-۲۴] ولی تا به حال گزارشی مبنی بر بررسی ساختار و جامعه فولیکولی حاصل از تحریک تخمک گذاری بعد از انجماد و ذوب قید نشده است. این احتمال می‌رود که فرآیند انجماد و ذوب نمونه‌های تحریک تخمک گذاری شده، آثار متفاوتی را روی ریخت‌شناسی (Morphology) بافت بگذارد. در این مطالعه سعی شده تا با تحریک تخمک گذاری، شروع رشد فولیکولی را در بدن فرد شروع و جامعه فولیکولی در حال رشد را افزایش یابد و سپس تأثیر انجماد و ذوب روی ساختار بافتی تخمدان و جمعیت فولیکول‌ها بررسی شود.

### مواد و روش‌ها

کلیه مواد مصرفی در این تحقیق از شرکت Sigma-Aldrich (آلمان) تهیه و فراهم شده است.

### طراحی تحقیق

این تحقیق به منظور بررسی تأثیر انجماد شیشه‌ای بر ساختار بافتی تخمدان و جمعیت فولیکول‌های تخمدان‌های انسانی تحریک شده و نشده در مقایسه با گروه غیر انجمادی طراحی شده است.

### جمع‌آوری بافت تخمدان انسانی

پس از تکمیل فرم رضایت آگاهانه توسط افراد و تأیید

## انجماد شیشه‌ای تخمدان انسانی تحریک شده

کمک پنس برداشته و به ترتیب به قطرات ساکارز نزولی و PB1 که از قبل آماده شده بودند، منتقل شدند. کل زمان آب‌دهی ۵ دقیقه بود. برای شستشو و حذف محلول ضد یخ، قطعات بافت تخمدانی از کرایوتیوب‌ها به پتری دیش حاوی ساکارزهای نزولی ۱ و ۰/۵ مول و PB1 منتقل شدند و پس از ذوب در محیط تعادلی به مدت ۳۰ دقیقه، مطالعات بعدی انجام شد.

## مطالعه ریخت شناسی با رنگ آمیزی هماتوکسیلین و ائوزین

از هر نمونه بافت تخمدان در دو گروه تحریک تخمدان گذاری شده و نشده، برای مطالعات ریخت‌شناختی نمونه بافتی به روش هماتوکسیلین و ائوزین (Hematoxylin and eosin) (H&E) به تعداد ۱۴-۱۵ قطعه در دو زیر گروه انجمادی و غیر انجمادی به صورت شناسی انتخاب شدند و تثبیت بافت تخمدانی به وسیله محلول بوئن (Bouin) و به مدت ۱۲ ساعت صورت گرفت. سپس قطعات بافت تخمدانی در درصدهای صعودی از اتانول (۷۰ تا ۱۰۰ درصد) آب‌گیری و در داخل پارافین فرو برده شدند. از بلوک‌های پارافینی تهیه شده، برش‌های بافتی توسط میکروتوم و به صورت سریالی با ضخامت ۵ میکرومتر زده شد. برش‌ها به صورت سریال زده شد و با فاصله ۱۰ تایی برش‌های بافتی جمع‌آوری شد. برش‌های انتخاب شده کنار هم روی لام قرار گرفت و پس از حذف پارافین، توسط هماتوکسیلین و ائوزین رنگ‌آمیزی شد. همچنین یک سری اضافه از لام‌ها برای رنگ‌آمیزی با تری کروم ماسون (Trichrome masson) جمع‌آوری شد.

## رنگ‌آمیزی تری کروم ماسون

از این رنگ‌آمیزی برای بررسی بهتر بافت استرومای تخمدان استفاده شد. در این روش از سه محلول برای رنگ‌آمیزی کلاژن، سیتوپلاسم و هسته سلول استفاده شد. در این مرحله نیز پس از ثبوت نمونه‌ها در بوئن و تهیه قالب‌های پارافینی از آن‌ها و برش‌گیری با ضخامت ۵ میکرومتر و جمع‌آوری نمونه‌ها مثل

تعدادی از قطعات به صورت شناسی به عنوان گروه انجمادی به روش انجماد شیشه‌ای منجمد و قطعات دیگر به عنوان گروه غیر انجمادی به صورت تازه بررسی شدند.

## انجماد شیشه‌ای بافت تخمدان

بافت تخمدانی گروه تحریک شده از ۵ فرد و گروه تحریک نشده نیز از ۵ فرد به دست آمد. سپس از هر کدام از این تخمدان‌ها حداقل ۱۵ قطعه تهیه شد. انجماد شیشه‌ای بافت تخمدان با استفاده از ضد یخ EFS40 (Ethylene glycol, Ficol and sucrose) انجام شد [۲۷]. محلول انجمادی از ۴۰ درصد اتیلن گلیکول، ۳۰ درصد فایکول ۷۰ (وزنی/حجمی) و ۱ مول ساکارز بود که با ۲۰ درصد سرم آلبومین انسانی تکمیل شده است. بافت تخمدان انسانی طی سه بار تعویض محلول‌های انجمادی به مدت ۵ دقیقه به تعادل رسید. به دنبال آن قطعات بافتی به ویال‌های انجمادی حاوی ۱۰۰ میکرولیتر محلول انجمادی منتقل شد. سپس لوله انجمادی حاوی قطعات تخمدان به مدت ۳۰ ثانیه در معرض بخار نیتروژن قرار گرفتند و در نهایت در تانک نیتروژن غوطه ور شدند. کل زمان آب‌گیری ۵ دقیقه بود.

## ذوب بافت تخمدان انسانی

ذوب به روش سریع و به کمک محلول‌های ساکارز با غلظت نزولی و PB1 (Phosphate Buffer) به ترتیب زیر انجام شد [۲۷]. محلول‌های ساکارز ۱ و ۰/۵ مول در PB1 ساخته شد و سپس زیر هود با فیلتر ۰/۲۲ میکرومتر فیلتر و در دمای ۴ درجه سانتی‌گراد نگهداری شد. مراحل ذوب قطعات بافت تخمدان بدین ترتیب بود که ابتدا لوله‌های انجمادی حاوی قطعات بافت تخمدان از ازت مایع بیرون آورده شد و ۳۰ ثانیه در بخار ازت و سپس به مدت ۳۰ ثانیه در درجه حرارت آزمایشگاه نگه داشته شد. در مرحله بعد، کرایوتیوب‌ها در آب ۲۵ درجه سانتی‌گراد قرار داده شد تا زمانی که محلول درون کرایوتیوب‌ها ذوب شود. بلافاصله قطعات بافت تخمدان به

## بررسی آماری

بررسی آماری به وسیله نرم افزار SPSS نسخه ۱۹ انجام شد. متغیرهای کمی به صورت میانگین  $\pm$  انحراف معیار (Means $\pm$ SD) بیان شد. آزمون T مستقل (Independent T-Test) برای مقایسه میزان فولیکول‌ها در مراحل مختلف تکوین و طبیعی بودن فولیکول‌ها بین گروه‌های تحریک شده و نشده در دو زیر گروه غیر انجمادی و انجمادی استفاده شد.  $P \leq 0/05$  به عنوان سطح معنی داری در نظر گرفته شد.

## نتایج

### ریخت شناسی تخمدان‌های تحریک شده و نشده با رنگ آمیزی H&E و تری کروم ماسون

ریخت شناسی بافت تخمدان در گروه تحریک نشده در شکل ۱ آورده شده است. فولیکول بدوی و اولیه شامل یک تخمک گرد است که توسط یک لایه از سلول‌های پره گرانولوزا و گرانولوزا احاطه شده است. تصاویر به دست آمده از رنگ آمیزی تری کروم ماسون نیز نشان داد که بافت استرومای تخمدان پس از انجماد شیشه‌ای مشابه با گروه غیر انجمادی بود. سلول‌های استروما با هسته دوکی شکل دیده می‌شوند که هسته یوکروماتین دارند. همان گونه که در شکل ۱ دیده می‌شود، رشته‌های کلاژن به صورت متراکم و پراکنده در لایه‌های بافت دیده می‌شود.

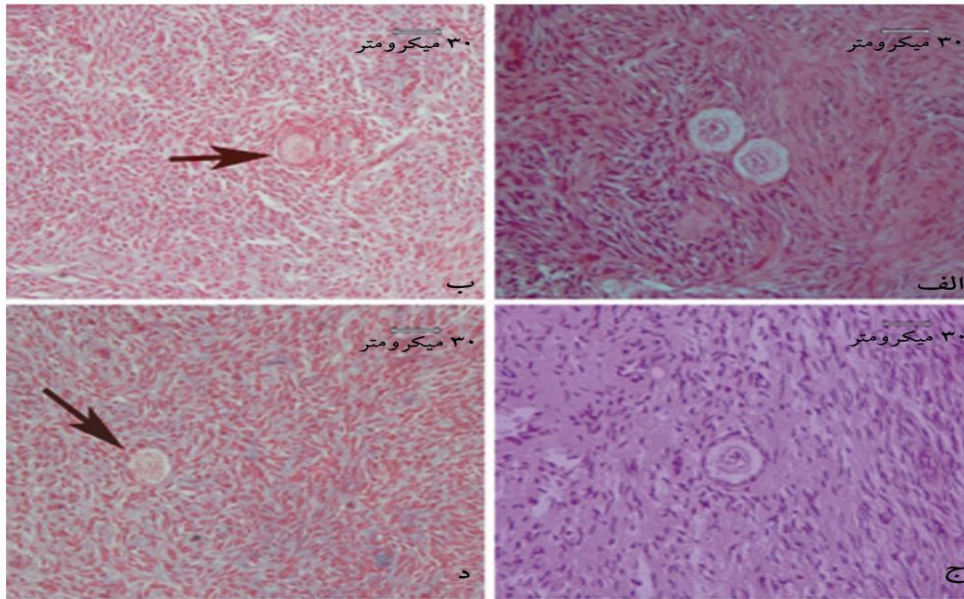
تصاویر ارائه شده در شکل ۲ مربوط به گروه تحریک شده است. در این تصویر به نظر می‌آید که تعداد فولیکول‌ها در هر میدان دید میکروسکوپی بیشتر از گروه تحریک نشده است و در عین حال ریخت شناسی بافت از نظر نمای بافتی شبیه گروه تحریک نشده است. همان گونه که در تصاویر دیده می‌شود طی انجماد و ذوب، یکپارچگی فولیکولی و ساختار بافت استروما به خوبی حفظ شده است.

مراحل قبل، لام‌های تهیه شده پس از آب دهی توسط الکل نزولی تا آب آورده شد و سپس به مدت ۳۰ ثانیه وارد محلول اول [پونسودوآر (Ponceau 2R) ۱ درصد در اسید استیک ۱ درصد به میزان دو قسمت به همراه اسید فوشین (Fuchsin) ۱ درصد در اسید استیک ۱ درصد به میزان یک قسمت] شد. پس از شستشو در آب مقطر به محلول دوم که اسید فسفومولیبیدیگ (Phosphomolybdc acid) ۱ درصد است منتقل شد. سپس در اسید کلریدریک ۱ درصد برده شد و در نهایت به مدت ۳۰ ثانیه وارد محلول سوم که فاست گرین (Fast green) ۲ درصد است، برده شد. در نهایت با چسب انتالن (Entellan)، لام‌ها آماده شد [۲۸]. نتیجه حاصل به این گونه بود که: هسته به رنگ سیاه، عضلات و بعضی از گرانول‌های سیتوپلاسم به رنگ قرمز و کلاژن به رنگ سبز یا آبی بر اساس رنگ افتراقی دیده شد.

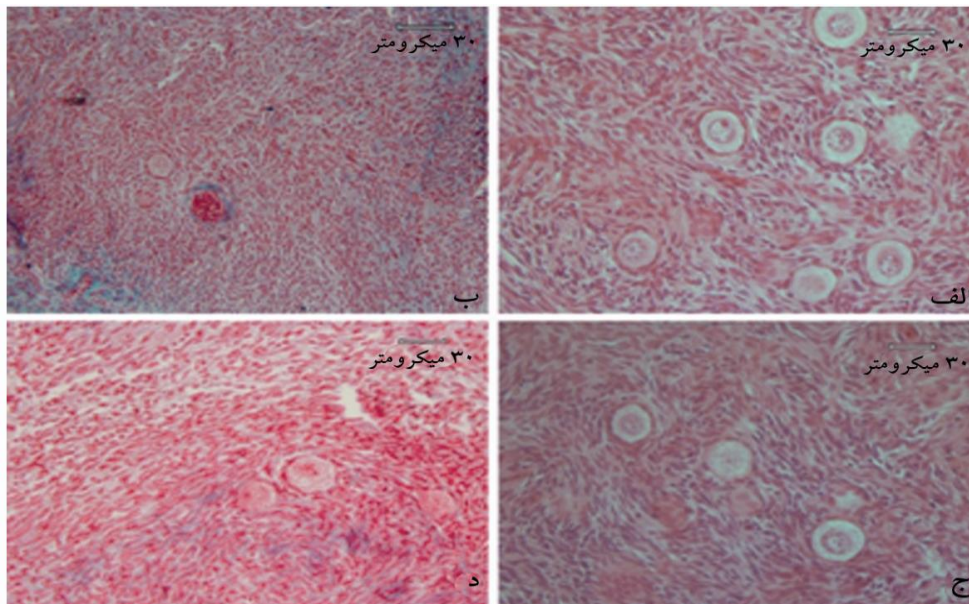
## شمارش فولیکولی

فولیکول‌ها بر اساس تعداد لایه‌ها و ریخت شناسی سلول‌های گرانولوزا به صورت گروه‌های زیر تقسیم بندی شدند: فولیکول بدوی (یک لایه سلول گرانولوزای پهن در اطراف تخمک وجود دارد)، فولیکول اولیه (یک لایه سلول گرانولوزای مکعبی در اطراف تخمک وجود دارد)، فولیکول ثانویه (دو یا تعداد بیشتری لایه سلول گرانولوزای مکعبی در اطراف تخمک وجود دارد)، فولیکول آنترال (یک حفره پر از مایع در داخل فولیکول وجود دارد) و فولیکول آترتیک (Atretic follicle) (تخمک با یک هسته تخریب شده و سلول‌های گرانولوزای از بین رفته) [۲۹-۳۱]. بر اساس این تقسیم بندی شمارش فولیکول‌ها صورت گرفت و تعداد فولیکول‌های هر مرحله در بافت تخمدان ارزیابی شد. همچنین میزان طبیعی بودن فولیکول‌ها بررسی شد. فولیکول‌های طبیعی دارای سلول گرانولوزای سالم با رنگ پذیری طبیعی بودند. از دست دادن زودرس تخمک، تیره رنگ شدن فولیکول و سلول‌های گرانولوزای جدا شده به عنوان فولیکول تخریب شده در نظر گرفته شد.

انجماد شیشه‌های تخمدان انسانی تحریک شده



شکل ۱ تصاویر میکروسکوپ نوری بافت تخمدان انسانی رنگ‌آمیزی شده با هماتوکسیلین و ائوزین و تری کروم ماسون که ریخت شناسی طبیعی فولیکول‌های تخمدانی را در گروه تحریک نشده در دو زیر گروه غیر انجمادی و انجمادی نشان می‌دهد. الف) گروه غیر انجمادی تحریک نشده با H&E، ب) گروه غیر انجمادی تحریک نشده با تری کروم ماسون (نوکلئیک فولیکول تخمدانی را نشان می‌دهد)، ج) گروه انجمادی تحریک نشده با H&E، د) گروه انجمادی تحریک نشده با تری کروم ماسون (نوکلئیک فولیکول تخمدانی را نشان می‌دهد).



شکل ۲ تصاویر میکروسکوپ نوری بافت تخمدان انسانی رنگ‌آمیزی شده با هماتوکسیلین و ائوزین و تری کروم ماسون که ریخت شناسی طبیعی فولیکول‌های تخمدانی را در گروه تحریک شده در دو زیر گروه غیر انجمادی و انجمادی نشان می‌دهد. الف) گروه غیر انجمادی تحریک شده با H&E، ب) گروه غیر انجمادی تحریک شده با تری کروم ماسون، ج) گروه انجمادی تحریک شده با H&E، د) گروه انجمادی تحریک شده با تری کروم ماسون

## مقایسه درصد فولیکول‌های طبیعی در دو گروه تحریک شده و نشده

درصد فولیکول‌های طبیعی در مراحل مختلف تکوینی در دو گروه تحریک شده و نشده در جدول ۱ آورده شده است. تعداد کل فولیکول‌های شمارش شده در گروه تحریک نشده غیر انجمادی و انجمادی به ترتیب ۴۴۳ و ۴۵۰ بود که از این میان ۸۹/۲۲ درصد در مقابل ۸۴/۶۰ درصد آن‌ها طبیعی بودند.

از بین فولیکول‌های طبیعی، میزان فولیکول‌های بدوی به ترتیب  $۶۸/۶۰ \pm ۱/۶۰$  و  $۶۷/۸۰ \pm ۳/۷۱$  درصد، فولیکول‌های اولیه  $۲۸/۶۰ \pm ۱/۷۲$  و  $۲۹/۴۰ \pm ۳/۵۱$  درصد و فولیکول‌های در حال رشد  $۳/۶۰ \pm ۰/۶۶$  و  $۲/۷۰ \pm ۱/۲۰$  درصد بود. میزان فولیکول‌های آترتیک در گروه کنترل ۱۰/۷۶ درصد در مقابل ۱۵/۳۸ درصد بود. از این نظر بین دو گروه تفاوت معنی‌داری مشاهده نشد ( $P > ۰/۰۵$ ).

جدول ۱ درصد فولیکول‌های طبیعی و آترتیک در مراحل مختلف رشدی در تخمدان تحریک تخمک گذاری شده و نشده

گروه	تعداد فولیکول‌های طبیعی از کل جامعه فولیکولی (درصد)	تعداد فولیکول‌های آترتیک از کل جامعه فولیکولی (درصد)	تعداد فولیکول‌های بدوی از طبیعی (Means $\pm$ SE)	تعداد فولیکول‌های اولیه از طبیعی (Means $\pm$ SE)	تعداد فولیکول‌های ثانویه از طبیعی (Means $\pm$ SE)
تحریک نشده غیرانجمادی	۳۸۳/۴۴۳ (۸۹/۲۲ درصد)	۶۰/۴۴۳ (۱۰/۷۸ درصد)	۲۶۳/۳۸۳ (۶۷/۶۰)	۱۱۰/۳۸۳ (۲۸/۶۰)	۱۰/۳۸۳ (۳/۶۰)
تحریک نشده انجمادی	۳۸۲/۴۵۰ (۸۴/۶۰ درصد)	۶۸/۴۵۰ (۱۵/۴۰ درصد)	۲۶۳/۳۸۲ (۶۷/۸۰)	۱۱۰/۳۸۲ (۲۹/۴۰)	۹/۳۸۲ (۲/۷۰)
تحریک شده غیرانجمادی	۴۶۳/۵۲۶ (۸۸/۱۸ درصد)	۶۳/۵۲۶ (۱۱/۸۲ درصد)	۲۳۵/۴۶۳*	۲۱۱/۴۶۳*	۲۴/۴۶۳*
تحریک شده انجمادی	۴۴۷/۵۳۱ (۸۴/۱۹ درصد)	۸۴/۵۳۱ (۱۵/۸۱ درصد)	۲۲۳/۴۴۷**	۱۹۸/۴۴۷**	۲۶/۴۴۷**

\*: وجود اختلاف با گروه تحریک نشده غیر انجمادی در همان ستون ( $P < ۰/۰۵$ ).

\*\* : وجود اختلاف با گروه تحریک نشده انجمادی در همان ستون ( $P < ۰/۰۵$ ).

نظر درصد فولیکول‌های بدوی، اولیه و ثانویه اختلاف معنی‌دار بود به گونه‌ای که از درصد فولیکول‌های بدوی در گروه تحریک شده کاسته شده ولی بر درصد فولیکول‌های اولیه و ثانویه افزوده شده بود ( $P < ۰/۰۵$ ).

تعداد کل فولیکول‌های شمارش شده در گروه تحریک شده غیر انجمادی و انجمادی به ترتیب ۵۲۶ و ۵۳۱ بود که از این میان ۸۸/۲۰ درصد در مقابل ۸۴/۱۹ درصد آن‌ها طبیعی بودند. از بین فولیکول‌های طبیعی شمارش شده، میزان فولیکول‌های بدوی به ترتیب  $۴۹/۷۰ \pm ۴/۱۳$  و  $۴۹/۳۴ \pm ۲/۸۶$  درصد، فولیکول‌های اولیه  $۴۴/۵۰ \pm ۳/۸۳$  و  $۴۴/۷۲ \pm ۲/۶۸$  درصد و فولیکول‌های در حال رشد  $۵/۶۰ \pm ۰/۷۲$  و  $۵/۹۱ \pm ۰/۷۷$  درصد بود. همچنین لازم به ذکر است که میزان فولیکول‌های آترتیک در گروه کنترل ۱۰/۹۷ درصد در مقابل ۱۵/۸۰ درصد بود. از این نظر بین دو گروه تفاوت معنی‌داری مشاهده نشد ( $P > ۰/۰۵$ ).

بین گروه تحریک شده و تحریک نشده مشخص شد که از

## بحث

هدف این مطالعه بررسی اثر انجماد شیشه‌ای بر ساختار بافتی بافت تخمدان انسانی تحریک شده و نشده بود. مشاهدات ریخت شناسی نشان داد که بافت تخمدانی انسانی، بعد از انجماد ذوب ساختار طبیعی‌شان را حفظ نموده‌اند و بین گروه‌های غیر تحریکی و تحریکی تفاوتی مشاهده نشد. از



## انجماد شیشه‌ای تخمدان انسانی تحریک شده

برای این محلول ضد یخ مطرح نموده‌است: دلیل اول مربوط به نفوذپذیری بالای آن است که به‌کارگیری اتیلن گلیکول به‌عنوان ضد یخ نفوذپذیر با حداقل اثر منفی بر پتانسیل تکوینی فولیکول و تخمک قبلاً تأیید شده است و به‌کارگیری ساکاروز به‌عنوان ضد یخ نفوذناپذیر نیز منجر به ایجاد حالت شیشه‌ای و چسبندگی می‌شود [۳۲] و علت دیگر مربوط به حداقل اثر سمیت این محلول برای حفظ بافت است. بخش دیگری از نتایج تحقیق حاضر نشان داد که اختلاف معنی‌داری از نظر درصد فولیکول‌های بدوی، اولیه و ثانویه (در حال رشد) بین گروه تحریک شده و نشده دیده می‌شود به گونه‌ای که از درصد فولیکول‌های بدوی و اولیه در گروه تحریک شده کاسته شده ولی بر درصد فولیکول‌های ثانویه در گروه تحریک شده افزوده شد.

این نتایج بیان‌گر این است که فرآیند فعالیت رشد فولیکولی در گروه تحریک شده آغاز شده است و تعدادی از فولیکول‌ها از حالت استراحت خارج شده و فرآیند رشد خود را آغاز نموده‌اند که این امر می‌تواند به رشد بعدی آن‌ها چه در محیط کشت و چه پس از پیوند به شکل اتوگرافت (Autograft) یا گزنوگرافت (Xenograft) کمک کند که نیاز به مطالعه بیشتری در این خصوص دارد.

بنابراین در مجموع این مطالعه نشان داد که انجماد شیشه‌ای تأثیر منفی بر ساختار بافتی تخمدان و بافت استرومای تخمدان تحریک شده ندارد و ساختار آن مشابه گروه غیر تحریکی به خوبی حفظ شده بود و این روش می‌تواند یک روش مناسب برای حفظ باروری افراد باشد.

## تشکر و قدردانی

تحقیق حاضر بخشی از رساله دکترای تخصصی رشته علوم تشریحی مصوب دانشگاه تربیت مدرس است که با حمایت مالی آن دانشگاه به انجام رسیده است.

سوی دیگر؛ مطالعات کمی انجام شده نیز تأیید مشاهدات ریخت‌شناسی بود. با توجه به این که برای اولین بار است که تخمدان تحریک تخمک‌گذاری شده پس از انجماد و ذوب ارزیابی می‌شود و با وجود تنوع بیشتر جمعیت فولیکولی در گروه تحریک شده نسبت به گروه غیر انجمادی، با این حال پس از انجماد شیشه‌ای ساختار بافتی تخمدان به خوبی حفظ شده و مشابه بافت غیر انجمادی بود. حفظ بافت تخمدان تحریک شده با تنوع جمعیت فولیکولی می‌تواند به دلایل متعددی باشد. یکی از این دلایل می‌تواند مربوط به حضور فولیکول‌ها در ناحیه قشری تخمدان باشد و با وجود تنوع اندازه فولیکولی در این گروه به‌علت سطحی قرار گرفتن فولیکول‌ها نفوذ مواد ضد یخ و محلول‌های آب‌دهی راحت‌تر از مناطق عمقی بافت صورت می‌گیرد. علاوه بر این؛ بیش از ۹۰ درصد ذخیره فولیکولی در کورتکس تخمدان به‌طور عمده فولیکول‌های بدوی هستند که در حالت استراحت بوده و در خارجی‌ترین بخش کورتکس و در سطح بافت قرار دارند و به همین دلیل ضد یخ‌های مورد استفاده در روش انجماد شیشه‌ای بهتر می‌توانند به کورتکس نفوذ کرده و ساختار بافتی را حفظ کند [۳۲]. این موضوع به حفظ عمده فولیکول‌های بدوی کمک می‌کند به گونه‌ای که نسبت به بقیه فولیکول‌ها در مقابل آسیب‌های ناشی از انجماد مقاوم‌تر هستند زیرا اندازه این فولیکول‌ها کوچک است و از متابولیسم نسبتاً پایینی برخوردارند و تخمک آن‌ها فقط توسط یک لایه سلول پره گرانولوزا احاطه شده است [۳۳، ۳۴].

البته از سوی دیگر ضد یخ‌های مورد استفاده در این تحقیق اتیلن گلیکول، فایکول (Ficol) و ساکارز بود. کفایت این عامل‌ها در حفظ و بقای فولیکول‌ها در تحقیقات قبلی به خوبی نشان داده شده است [۲] و کارآیی این ضد یخ‌ها در حفظ ساختار بافت تخمدان در گونه‌های مختلف و نمونه‌های انسانی در گروه‌های غیر تحریکی نیز تأیید شده است [۷-۹]. تحقیقات قبلی دو دلیل اصلی

## منابع

[1] Salehnia M. Cryopreservation of Ovarian

Tissue. Medical J of Yazd Univ 2003; 11(4): 3-

17. (Persian)
- [2] Salehnia M, Moazzeni SM. Histological study of the effect of vitrification using ethylene glycol as cryoprotectant on the mouse ovarian tissue. *Midde East Fertil Soc J* 2001; 6(3): 233-8.
- [3] Jafarabadi M, Abdollahi M, Salehnia M. Assessment of vitrification outcome by xenotransplantation of ovarian cortex pieces in  $\gamma$ -irradiated mice: morphological and molecular analyses of apoptosis. *J Assist Reprod Genet* 2015; 32(2): 195-205. (Persian)
- [4] Isachenko V, Isachenko E, Kreienberg R, Woriedh M, Weiss J. Human ovarian tissue cryopreservation: quality of follicles as a criteria of effectiveness. *Reprod Biomed Online* 2010; 20(4): 441-2.
- [5] Tian T, Zhao G, Han D, Zhu K, Chen D, Zhang Z, Wei Z, Cao Y, Zhou P. Effects of vitrification cryopreservation on follicular morphology and stress relaxation behaviors of human ovarian tissues: sucrose versus trehalose as the non-permeable protective agent. *Hum Reprod* 2015; 30(4): 877-83.
- [6] Kikuchi I, Kagawa N, Silber S, Isobe Y, Kuwayama M, Takeda S. Successful ovarian vitrification and back-transplantation to preserve fertility in a patient requiring chemotherapy for malignant lymphoma. *J Blood Lymph* 2014; 4(1): 116.
- [7] Zhang J, Liu J, Xu KP, Liu B, DiMattina M. Extracorporeal development and ultrarapid freezing of human fetal ova. *J Assist Reprod Genet* 1995; 12(6): 361-8.
- [8] Isachenko V, Isachenko E, Reinsberg J, Montag M, van der Ven K, Dorn C, Roesing B, van der Ven H. Cryopreservation of human ovarian tissue: comparison of rapid and conventional freezing. *Cryobiology* 2007; 55(3): 261-8.
- [9] Klocke S, Bündgen N, Köster F, Eichenlaub-Ritter U, Griesinger G. Slow-freezing versus vitrification for human ovarian tissue cryopreservation. *Arch Gynecol Obstet* 2015; 291(2): 419-26.
- [10] Wang Y, Xiao Z, Li L, Fan W, Li SW. Novel needle immersed vitrification: a practical and convenient method with potential advantages in mouse and human ovarian tissue cryopreservation. *Hum Reprod* 2008; 23(10): 2256-65.
- [11] Xiao Z, Wang Y, Li L, Luo S, Li SW. Needle immersed vitrification can lower the concentration of cryoprotectant in human ovarian tissue cryopreservation. *Fertil Steril* 2010; 94(6): 2323-8.
- [12] Herraiz S, Novella-Maestre E, Rodríguez B, Díaz C, Sánchez-Serrano M, Mirabet V, Pellicer A. Improving ovarian tissue cryopreservation for oncologic patients: slow freezing versus vitrification, effect of different procedures and devices. *Fertil Steril* 2014; 101(3): 775-84.
- [13] Suzuki N, Yoshioka N, Takae S, Sugishita Y, Tamura M, Hashimoto S, Morimoto Y, Kawamura K. Successful fertility preservation following ovarian tissue vitrification in patients with primary ovarian insufficiency. *Hum Reprod* 2015; 30(3): 608-15.
- [14] Dittrich R, Beckmann MW, Mueller A, Binder H, Hoffmann I, Maltaris T. Uterus cryopreservation: maintenance of uterine

- contractility by the use of different cryoprotocols. *Reprod Domest Anim* 2010; 45(1): 86-91.
- [15] Kagawa N, Silber S, Kuwayama M. Successful vitrification of bovine and human ovarian tissue. *Reprod Biomed Online* 2009; 18(4): 568-77.
- [16] Sheikhi M, Hultenby K, Niklasson B, Lundqvist M, Hovatta O. Clinical grade vitrification of human ovarian tissue: an ultrastructural analysis of follicles and stroma in vitrified tissue. *Hum Reprod* 2011; 26(3): 594-603.
- [17] Fortune JE. The early stages of follicular development: activation of primordial follicles and growth of preantral follicles. *Anim Reprod Sci* 2003; 78(3-4): 135-63.
- [18] Fossum GT, Davidson A, Paulson RJ. Ovarian hyperstimulation inhibits embryo implantation in the mouse. *J In Vitro Fert Embryo Transf* 1989; 6(1): 7-10.
- [19] Macklon NS, Fauser BC. Impact of ovarian hyperstimulation on the luteal phase. *J Reprod Fertil Suppl* 2000; 55: 101-8.
- [20] Bourgain C, Devroey P. The endometrium in stimulated cycles for IVF. *Hum Reprod Update* 2003; 9(6): 515-22.
- [21] Polan ML, Daniele A, Russell JB, DeCherney AH. Ovulation induction with human menopausal gonadotropin compared to human urinary follicle-stimulating hormone results in a significant shift in follicular fluid androgen levels without discernible differences in granulosa-luteal cell function. *J Clin Endocrinol Metab* 1986; 63(6): 1284-91.
- [22] Brannian J, Eyster K, Mueller BA, Bietz MG, Hansen K. Differential gene expression in human granulosa cells from recombinant FSH versus human menopausal gonadotropin ovarian stimulation protocols. *Reprod Biol Endocrinol* 2010; 8: 25.
- [23] Zhao P, Qiao J, Huang S, Zhang Y, Liu S, Yan LY, Hsueh AJ, Duan EK. Gonadotrophin-induced paracrine regulation of human oocyte maturation by BDNF and GDNF secreted by granulosa cells. *Hum Reprod* 2011; 26(3): 695-702.
- [24] Borgbo T, Povlsen BB, Andersen CY, Borup R, Humaidan P, Grøndahl ML. Comparison of gene expression profiles in granulosa and cumulus cells after ovulation induction with either human chorionic gonadotropin or a gonadotropin-releasing hormone agonist trigger. *Fertil Steril* 2013; 100(4): 994-1001.
- [25] Vuong TN, Phung HT2, Ho MT. Recombinant follicle-stimulating hormone and recombinant luteinizing hormone versus recombinant follicle-stimulating hormone alone during GnRH antagonist ovarian stimulation in patients aged  $\geq 35$  years: a randomized controlled trial. *Hum Reprod* 2015; 30(5): 1188-95.
- [26] Telfer EE, McLaughlin M, Ding C, Thong KJ. A two-step serum-free culture system supports development of human oocytes from primordial follicles in the presence of activin. *Hum Reprod* 2008; 23(5): 1151-8.
- [27] Abdollahi M, Salehnia M, Salehpour S, Ghorbanmehr N. Human ovarian tissue vitrification/warming has minor effect on the expression of apoptosis-related genes. *Iran Biomed J* 2013; 17(4): 179-86. (Persian)
- [28] Carleton HM. Carletons histological technique. 5<sup>th</sup> edition, Toronto: Oxford University Press,

- 1980; p: 183.
- [29] Gougeon A. Regulation of ovarian follicular development in primates: facts and hypotheses. *Endocr Rev* 1996; 17(2): 121-55.
- [30] Hansen KR, Craig LB, Zavy MT, Klein NA, Soules MR. Ovarian primordial and nongrowing follicle counts according to the Stages of Reproductive Aging Workshop (STRAW) staging system. *Menopause* 2012; 19(2): 164-71.
- [31] Rodgers RJ, Irving-Rodgers HF. Morphological classification of bovine ovarian follicles. *Reproduction* 2010; 139(2): 309-18.
- [32] Tingen C, Kim A, Woodruff TK. The primordial pool of follicles and nest breakdown in mammalian ovaries. *Mol Hum Reprod* 2009; 15(12): 795-803.
- [33] Amorim CA, Dolmans MM, David A, Jaeger J, Vanacker J, Camboni A, Donnez J, Van Langendonck A. Vitrification and xenografting of human ovarian tissue. *Fertil Steril* 2012; 98(5): 1291-8.e1-2.