ISSN: 2538-5887; Pathobiology Research. 2019;22(3):121-128

Assessment of follicular development of immature mouse ovarian tissue encapsulated in sodium alginate grafted under the kidney capsule

ARTICLE INFO

Article Type
Original Research

Authors
Dehghan M.[1] *MSc,*
Salehnia M.*[1] *PhD,*
Shahbazi Sh.[2] *PhD*

How to cite this article
Dehghan M, Salehnia M, Shahbazi Sh. Assessment of follicular development of immature mouse ovarian tissue encapsulated in sodium alginate grafted under the kidney capsule. Pathobiology Research. 2019;22(3)-:121-128.

[1]Anatomy Department, Medical Sciences Faculty, Tarbiat Modares University, Tehran, Iran
[2]Genetics Department, Biological Sciences Faculty, Tarbiat Modares University, Tehran, Iran

Correspondence
Address: Tarbiat Modares University, Nasr Bridge, Jalal-Al-Ahmad Highway, Tehran, Iran. Postal Code: 1411713116
Phone: -
Fax: +98 (21) 88013030
salehnim@modares.ac.ir

Article History
Received: January 15, 2019
Accepted: March 12, 2019
ePublished: August 21, 2019

ABSTRACT

Aims The present study aimed to evaluate the developmental rate of ovarian follicles and the incidence of cell death in grafted immature mouse ovarian tissue encapsulated and non-capsulated in sodium alginate.

Materials and Methods Female (NMRI) mice (n=50) were divided into 3 groups as follows: Group A; the right ovary was removed and encapsulated in sodium alginate then transplanted under kidney capsule, Group B; the right ovary was removed and without encapsulation transplanted under kidney capsule, in both transplanted groups the left ovary was intact. Group C; control group, both ovaries were intact. After transplantation, in the first and fourth estrous cycles at proestrus phase. The morphology of the grafted ovaries, and the percentage of normal follicles were evaluated using hematoxylin and eosin staining. The incidence of apoptosis cell death was evaluated by anti-BAX immunohistochemical staining.

Findings At first and fourth estrous cycle, almost 99.5% of follicles had normal morphology and no significant difference was observed between the groups. The follicular development and growth rate in the two grafted groups, was significantly higher than the control group, moreover, these rates were higher in the capsulated group than non-capsulated once ($p<0.05$). In spite of the presence of some BAX positive cells in the preantral and antral follicles, there was no remarkable reaction for BAX antibody in the primordial and primary follicles in studied groups.

Conclusion Despite the high developmental rat and premature ovarian reserve depletion in grafted groups that can affect the longevity of transplanted tissue, while sodium alginate has a positive effect on the follicular development in grafted tissue.

Keywords Ovary; Transplantation; Sodium Alginate; Ovarian Follicle; Cell Death

CITATION LINKS

[1] Gonadal cryopreservation ... [2] In vitro activation of ... [3] Ovarian tissue cryopreservation ... [4] Heterotopic ovarian transplantation ... [5] Follicle development in grafted ... [6] Follicle development in cryopreserved ... [7] Development of antral follicles in ... [8] Restoring ovarian endocrine function ... [9] Orthotopic and heterotopic ovarian ... [10] Early massive follicle loss and ... [11] Applications of ovarian tissue ... [12] Reducing ischaemic damage in ... [13] Back muscle as a promising site ... [14] Use of sub-renal capsule ... [15] Subcapsular transplantation of ... [16] Impaired elastin deposition in ... [17] 3D virtual histology of murine ... [18] A new step toward the artificial ... [19] First pregnancies, live birth ... [20] Improvement in the quality of ... [21] A novel two-step strategy ... [22] Transplantation of an alginate- ... [23] Alginate hydrogels for three ... [24] Alginate: Properties and biomedical ... [25] Biocompatibility of hydrogel ... [26] Structured macroporous hydrogels ... [27] Ovarian tissue cryopreservation ... [28] Alginate based antimicrobial ... [29] Application of polysaccharide ... [30] Three-dimensional in vitro ... [31] Alginate encapsulation supports the ... [32] Interpenetrating fibrin-alginate matrices ... [33] Follicular size and stage and... [34] Quality of oocytes derived from ... [35] Female fertility preservation: Past ... [36] Mouse estrous cycle identification tool and ... [37] Restoration of fertility by orthotopic ... [38] Assessment of ovarian tissues autografted... [39] Effect of site of transplantation ... [40] Cryopreservation of whole murine... [41] Micro-organ ovarian transplantation ... [42] Apoptosis in the ovary and follicular ... [43] Human Chorionic Gonadotropin (hCG)-an... [44] Characterization of the hypothalamic ... [45] Optimal FSH usage in revascularization ... [46] Effects of HMG on revascularization ... [47] Development of sheep primordial follicles ... [48] Alginate: A versatile biomaterial to ... [49] Morphological and molecular ... [50] Comparison of the ... [51] Physical properties of alginate... [52] Identification of a stage-specific ... [53] Alginate-based biomaterials for... [54] Retrievable hydrogels for ovarian follicle ...

Copyright© 2019, TMU Press. This open-access article is published under the terms of the Creative Commons Attribution-NonCommercial 4.0 International License which permits Share (copy and redistribute the material in any medium or format) and Adapt (remix, transform, and build upon the material) under the Attribution-NonCommercial terms.

بررسی تکوین فولیکولی پس از پیوند زیرکپسول کلیه تخمدان موش نابالغ کپسوله‌شده در سدیم‌آلژینیت

مریم دهقان MSc
گروه علوم تشریح، دانشکده علوم پزشکی، دانشگاه تربیت مدرس، تهران، ایران
مژده صالح‌نیا* PhD
گروه علوم تشریح، دانشکده علوم پزشکی، دانشگاه تربیت مدرس، تهران، ایران
شیرین شهبازی PhD
گروه ژنتیک، دانشکده علوم پزشکی، دانشگاه تربیت مدرس، تهران، ایران

چکیده
اهداف: هدف مطالعه حاضر بررسی میزان تکوین فولیکول‌های تخمدانی و میزان وقوع مرگ سلولی در تخمدان‌های پیوندی موش نابالغ کپسوله‌شده با سدیم‌آلژینیت در مقایسه با تخمدان‌های کپسوله‌نشده و نیز پیوندنشده موش بود.
مواد و روش‌ها: تعداد ۵۰ راس موش ماده انتخاب و به سه گروه تقسیم شدند. در گروه الف تخمدان راست خارج و در سدیم‌آلژینیت کپسوله شد و سپس به زیرکپسول کلیه پیوند شد و در گروه ب تخمدان راست خارج و بدون کپسوله‌کردن در زیرکپسول کلیه راست پیوند شد. در هر دو گروه پیوندی تخمدان چپ دست‌نخورده بودند در گروه ج گروه کنترل، هر دو تخمدان موش دست‌نخورده بودند. بعد از پیوند در اولین و چهارمین سیکل استروس با استفاده از رنگ‌آمیزی هماتوکسیلین و ائوزین، مورفولوژی تخمدان‌های پیوندشده و نیز درصد فولیکول‌های نرمال و مرگ سلولی آپوپتوز با رنگ‌آمیزی ایمونوهیستوشیمی ضد BAX مورد ارزیابی قرار گرفت.
یافته‌ها: در اولین و چهارمین سیکل استروس درصد بالایی از فولیکول‌ها مورفولوژی نرمال داشتند و تفاوت معنی‌داری بین گروه‌ها مشاهده نشد. سرعت تکوین فولیکولی در دو گروه پیوندی به‌طور معنی‌داری بیشتر از گروه کنترل بود و در عین حال در گروه کپسوله‌شده در مقایسه با کپسوله‌نشده این روند تکوین بیشتر بود ($p<0/05$). با وجود مشاهده سلول‌های BAX مثبت در فولیکول‌های بزرگ پره‌آنترال و آنترال اما واکنش مثبتی برای آنتی‌بادی BAX در فولیکول‌ها پرایمری و پریموردیال در گروه‌های مورد مطالعه مشاهده نشد.
نتیجه‌گیری: با وجود تکوین سریع و تخلیه زودرس ذخایر تخمدانی در گروه‌های پیوندی که می‌تواند بر طول عمر بافت تخمدان پیوندشده تاثیر داشته باشد اما سدیم‌آلژینیت تاثیر مثبت در تکوین فولیکول تخمدان‌های پیوندی دارد.
کلیدواژه: تخمدان، پیوند، سدیم‌آلژینیت، فولیکول تخمدانی، مرگ سلولی

تاریخ دریافت: ۱۳۹۷/۱۰/۲۵
تاریخ پذیرش: ۱۳۹۷/۱۲/۲۱
*نویسنده مسئول: salehnim@modares.ac.ir

مقدمه

بیش از نیمی از بیماران سرطانی تحت یکی از انواع روش‌های مقابله با سرطان مانند شیمی‌درمانی یا پرتودرمانی قرار می‌گیرند در اکثر موارد، روش‌های ترکیبی، عوارض جانبی بر جای می‌گذارد که به‌دنبال استفاده از مواد سمی و تشعشعات یونیزان در درمان سرطان، فعالیت اندوکرین و چرخه تولیدمثل تخمدان‌ها به‌شدت تهدید می‌شود و این بیماران مستعد ابتلا به نارسایی زودرس تخمدان هستند که عامل مهم ناباروری در این افراد است[1-3]. پیوند بافت تخمدان چه به شکل تازه یا انجمادی برای حفظ باروری و عملکرد تخمدان در زنانی که نارسایی زودرس تخمدان و ناباروری را تجربه کرده‌اند به‌صورت اتوگرافت، آلوگرافت و زنوگرافت و در جایگاه‌های ارتوتوپیک و هتروتوپیک انجام می‌شود[4]. سرعت تکوین فولیکول‌ها یا تخلیه زودرس ذخایر تخمدانی در گروه‌های پیوندی رخ می‌دهد. این پدیده یکی از معایب پیوند تخمدان است که در خصوص پیوند بافت تخمدان در دیگر گونه‌های پستانداران نیز مشاهده شده است[5-8]. همچنین یکی دیگر از مشکلات پس از پیوند بافت تخمدان ایسکمی است که با افزایش مرگ، سبب ازبین‌رفتن درصدی از فولیکول‌های اولیه می‌شوند[9]. آن چه که مشخص است این است که در چند روز اول پس از پیوند، بر اثر هایپوکسی و ایسکمی و به‌دنبال آن ایجاد رادیکال‌های آزاد اکسیژن و نیز پدیده پراکسیداسیون چربی‌ها، مرگ سلولی افزایش می‌یابد[9]. *لیو* و همکاران در مطالعه‌ای بیان کردند که آپوپتوز سلول‌های فولیکولی، مدت کوتاهی بعد از فرآیند پیوند صورت می‌گیرد و تقریباً نیمی از فولیکول‌های بدوی کاهش می‌یابد[10]. در مطالعه‌ای نشان دادند که بعد از پیوند، تعداد زیادی از فولیکول‌ها قبل از رگ‌زایی و به‌دلیل ایسکمی اولیه کاهش پیدا کرده است. بنابراین کاهش فولیکولی بعد از پیوند بافت تخمدان، بسیار نگران‌کننده است به‌ویژه در انسان و گونه‌های جانوری بزرگ که دارای قشر متراکم تخمدان هستند[11]. از سوی دیگر وضعیت عروق جایگاه پیوند نقش مهمی در کاهش میزان ایسکمی دارد[12]. به عبارتی محل پیوند برای رگ‌زایی و رشد فولیکول‌ها بسیار موثر است[13]. گزارشات زیادی استفاده از جایگاه زیرکپسول کلیه را به‌علت منبع عروق خونی غنی تایید نموده‌اند[14-17]. این مکان حدود ۲۰% خروجی خون قلبی را دریافت می‌کند و غلظت فاکتورهای رشد اندوتلیال عروقی زیادی داشته و همچنین زیرکپسول کلیوی جایگاه ایده‌آلی برای شناسایی راحت بافت پیوندی است[15]. اخیراً نشان داده شده که آنژیوژنز فولیکول‌های تخمدان را می‌توان با به‌کارگیری داربست‌های زیستی مانند فیبرین[18]، ماتریکس خارج سلولی[19]، فیبرین هیدروژل[20]، فیبرین هیدروژل آلژینیت[21]، ماتریکس ماتریژل آلژینیت[22]، سدیم‌آلژینیت[23] افزایش داد. آلژینیت ماده‌ای است که در علوم پزشکی و مهندسی با توجه به خواص مطلوب آن از جمله زیست‌سازگاری و سهولت تهیه ژل، کاربردهای متعددی دارد. به‌خصوص در بهبود زخم، حمل دارو موثر بوده و می‌تواند از رشد تعداد زیادی از انواع بافت‌ها حمایت کند[24-26]. همچنین در فرآیندهای سلولی مانند تکثیر سلولی، تولید ماتریکس خارج سلولی و فاکتور رشد و در شکل‌گیری بسیاری از بافت‌ها دخیل است[27]. این ماده یک پلیمر آنیونی است که به‌طور معمول از یک جلبک دریایی قهوه‌ای به دست آمده است و هیدروژلی از شبکه‌های مرتبط به هم و سه‌بعدی از پلیمرهای آب‌دوست با حجم بالای آب تشکیل می‌دهند[24, 28]. آلژینیت یک پلی‌ساکارید خطی متشکل از واحدهای تکرارشونده‌ای از اسیدمانوریک و اسیدگلورونیک است که می‌تواند با یون‌های کلسیم اتصال برقرار کند و درنتیجه به‌عنوان یک ژل ملایم عمل می‌کند که به بافت آسیبی نمی‌رساند[23, 29]. علاوه بر این آلژینیت مانند سایر ماتریکس‌های کشت سه‌بعدی، پشتیبانی مکانیکی را برای بافت فراهم می‌کند و با پروتئین‌ها واکنش نمی‌دهند، در محیط کشت استاندارد شناور است و از رشد بافت در شرایط آزمایشگاهی حمایت می‌کند[23, 30]. تاکنون از این ترکیب در روند تکوین فولیکول‌های ایزوله و نیز بافت تخمدان موش نابالغ در محیط کشت استفاده شده و نتایج قابل قبولی از این ترکیب ارایه شده است که در این رابطه *لاروندا* و همکاران نشان دادند که آلژینیت هیدروژل رشد و تمایز فولیکول‌های بدوی بافت تخمدان انسانی کشت‌شده در محیط کشت را پشتیبانی می‌کند[31]. همچنین در مطالعاتی نشان داده شده است که آلژینیت هیدروژل رشد، بقا، تمایز و عملکرد فولیکول‌های اولیه و پره‌آنترال کپسوله‌شده با آلژینیت در محیط کشت را پشتیبانی می‌کند[27, 32-35]. همچنین از

این ماتریکس برای حمایت از تکوین فولیکول‌های پره‌آنترال جداشده و پیوندشده در داخل صفاق استفاده شده و بعد از پیوند مشخص شد که این ماتریکس تحلیل رفته، سبب رگ‌زایی شده و پاسخ‌های التهابی را کاهش داده است[22]. علاوه بر این می‌توان از سدیم‌آلژینیت به‌عنوان حامل بعضی از ترکیبات رشدی یا آنتی‌اکسیدانی به شکل موضعی در پیوند استفاده نمود، اما با توجه به عدم اطلاعات کافی در رابطه با اثرات کپسوله‌کردن تخمدان کامل با سدیم‌آلژینیت بر میزان بقا، تکوین و میزان وقوع مرگ سلولی فولیکول‌های تخمدانی پس از پیوند، بنابراین در این مطالعه مقدماتی به‌منظور بررسی این عوامل در تخمدان‌های کپسوله‌شده با سدیم‌آلژینیت در مقایسه با تخمدان‌های کپسوله‌نشده و نیز پیوندنشده این تحقیق صورت پذیرفت.

مواد و روش‌ها

مواد شیمیایی: تمام مواد شیمیایی از سیگما آلدریچ (آلمان) خریداری شد به استثنای مواردی که قید شده است.

حیوانات: در این مطالعه تجربی، تعداد ۴۰ راس موش ماده نژاد NMRI و ۲۱روزه انتخاب شدند. علاوه بر این، تعداد ۳ راس موش ماده ۱۰ هفته برای جمع‌آوری تخمدان‌ها به‌منظور ایمونوهیستوشیمی آنتی‌بادی BAX، به‌عنوان گروه کنترل انتخاب شدند. حیوانات تحت شرایط کنترل‌شده (دمای ۲۴°C-۲۰، ۱۲ساعت نور، ۱۲ساعت تاریکی و رطوبت ۵۰-۴۰%) در خانه حیوانات دانشگاه تربیت مدرس نگهداری شدند.

طراحی تحقیق: حیوانات به ۳ گروه به شرح زیر تقسیم شدند: در گروه الف، تخمدان راست خارج شد و در سدیم‌آلژینیت کپسوله و به زیرکپسول کلیه پیوند شد در گروه ب، تخمدان راست خارج شد و بدون کپسوله‌کردن در زیرکپسول کلیه راست پیوند شد. در هر دو گروه پیوندی تخمدان چپ دست‌نخورده بود. در گروه ج (گروه کنترل) تخمدان‌های موش دست‌نخورده بودند. بعد از پیوند در دو مرحله: مرحله اول (در اولین سیکل استروس در فاز پرواستروس) و در مرحله دوم (۴ سیکل استروس بعدی در فاز پرواستروس)، تخمدان‌های پیوندی و کنترل جمع‌آوری شدند و با استفاده از رنگ‌آمیزی هماتوکسیلین و ائوزین، مورفولوژی تخمدان‌های پیوندشده و نیز درصد فولیکول‌های نرمال در مراحل مختلف تکوینی مورد بررسی قرار گرفت. همچنین مرگ سلولی آپوپتوز در تخمدان‌های جمع‌آوری‌شده از دو گروه پیوندی در مقایسه با تخمدان بالغ ۱۰ هفته که حاوی تعداد زیادی فولیکول آنترال بزرگ در حال اترزیست با رنگ‌آمیزی ایمونوهیستوشیمی با استفاده از آنتی‌بادی ضد BAX در اولین سیکل استروس مورد ارزیابی قرار گرفت.

خارج‌کردن تخمدان و پیوند: حیوانات توسط تزریق داخل‌صفاقی کتامین (۵۰میلی‌گرم بر کیلوگرم) و زایلازین (۵میلی‌گرم بر کیلوگرم) بیهوش شدند.

در گروه الف، از طریق یک برش افقی پشتی، تخمدان راست برداشته و در سدیم‌آلژینیت کپسوله شد (تعداد ۲۰ راس موش).

کپسوله‌کردن بافت تخمدانی در سدیم‌آلژینیت: محلول سدیم‌آلژینیت ۰/۵% و محلول کلریدکلسیم (۱۰میلی‌مولار) برای کپسوله‌کردن بافت تخمدان تهیه شد. تخمدان راست برداشته شد و یک قطره سدیم‌آلژینیت (۲/۷میکرولیتر) روی پتری گذاشته شد و با استفاده از پنس استریل، تخمدان در مرکز قطره آلژینیت قرار داده شد. سپس، تخمدان توسط سرنگ انسولین به داخل ظرف پتری حاوی محلول کلریدکلسیم (حمام کلسیم) انداخته شده و به‌مدت ۲دقیقه انکوباسیون شد[23]. سپس در زیرکپسول کلیه از طریق یک سوراخ کوچک قرار داده شد.

پیوند تخمدان‌ها در زیرکپسول کلیه: در گروه ب تخمدان راست خارج شد و بدون کپسوله‌کردن و هیچ مداخله‌ای در زیرکپسول کلیه راست پیوند شد و پس از پیوند، دیواره‌های بدن و برش‌های پوستی موش‌ها بسته شد. تمام مراحل تحت شرایط آسپتیک انجام شد (تعداد ۲۰ راس موش). بعد از پیوند در اولین سیکل استروس در فاز پرواستروس و در چهارمین سیکل استروس بعدی در فاز پرواستروس تخمدان‌ها پس از قربانی‌کردن موش‌ها، برای ارزیابی‌های زیر جمع‌آوری شدند.

در گروه ج یا گروه کنترل، تخمدان‌های موش دست‌نخورده بودند و موش‌ها در سن ۶ هفته (کنترل سیکل اول استروس؛ تعداد ۵ راس موش) و ۸ (کنترل سیکل چهارم استروس؛ تعداد ۵ راس موش) بوده و با شروع سیکل، تخمدان آنها خارج شد و مورد ارزیابی قرار گرفت.

سیتولوژی واژینال: مرحله سیکل استروس هر موش با سیتولوژی واژینال در اولین سیکل و چهارمین سیکل موش (به‌ترتیب حدود ۳ و ۵ هفته بعد از پیوند) تایید شد. بدین‌ترتیب که با کمک یک سواپ مرطوب اسمیر واژینال از هر موش تهیه و در زیر میکروسکوپ نوری با بزرگ‌نمایی×۴۰۰ مشاهده شد. مرحله سیکل استروس توسط حضور و عدم حضور سلول‌های اپی‌تلیال هسته دار، اپی‌تلیال شاخی و لکوسیت‌ها شناسایی شد، این چرخه به چهار مرحله پروستروس، استروس، مت‌استروس و دی‌استروس تقسیم می‌شود[36].

ارزیابی بافت‌شناسی: پس از جمع‌آوری تخمدان‌های پیوندشده زیرکپسول کلیه (به تعداد ۲۰ تخمدان در هر سیکل) و تخمدان‌های گروه شاهد (به تعداد ۱۰ تخمدان در هر سیکل) در محلول بوئن به‌مدت ۸ساعت قرار گرفتند، سپس در پارافین قالب‌گیری شدند، مقاطع ۵میکرومتری به‌صورت سریال تهیه و با فواصل ۵ جمع‌آوری شدند و روی لام‌ها قرار گرفتند، سپس با روش هماتوکسیلین و ائوزین رنگ‌آمیزی شدند. مورفولوژی مقاطع بافتی زیر میکروسکوپ نوری به‌منظور تعیین فولیکول‌های نرمال و دژنراتیو در مراحل مختلف رشد مورد مطالعه قرار گرفت. فولیکول‌های تخمدان به‌صورت فولیکول بدوی (تخمک توسط یک لایه از سلول‌های گرانولوزا سنگ‌فرشی محصور شده‌اند)، فولیکول اولیه (تخمک توسط یک لایه از سلول‌های گرانولوزا مکعبی محصور شده‌اند)، فولیکول پره‌آنترال (تخمک توسط دو یا چند لایه از سلول‌های گرانولوزا مکعبی محصور شده‌اند) و فولیکول‌های آنترال (دارای حفره آنتروم) طبقه‌بندی می‌شوند[10, 37]. به‌منظور جلوگیری از شمارش بیش از یک‌بار فولیکول‌ها، در مقاطع فقط فولیکول‌ها با هسته تخمک قابل مشاهده شمارش می‌شوند. مجموعه دیگری از مقاطع بافتی برای مطالعه ایمونوهیستوشیمی مورد استفاده قرار گرفت.

آنالیز ایمونوهیستوشیمی: یک‌سری اضافه برش‌های بافتی جمع‌آوری شد. به‌منظور ایمنوهیستوشیمی و سپس مقاطع بافتی در الکل‌های نزولی پارافین‌زدایی و آب‌گیری‌شده و در محلول بافر فسفات شست‌وشو (PBS) شد. بازیابی آنتی‌ژن از طریق جوشاندن لام‌های بافتی در بافر سیترات (۱۰میلی‌مولار؛ pH برابر ۶)، در مایکروویو ۷۰۰وات به‌مدت ۱۰دقیقه انجام شد، و لام‌ها پس از خنک‌شدن، در PBS شسته شدند. سپس لام‌ها در تریتون 100X (۰/۳%) به‌مدت ۳۰دقیقه غوطه‌ور شدند و در بافر فسفات شست‌وشو شده و با سرم بزی به‌مدت ۳۰دقیقه فیکس شدند.

سپس به‌مدت یک شب در دمای ٤°C در محفظه مرطوب و تاریک با آنتی‌بادی‌های اولیه (آنتی‌بادی پلی‌کلونال آنتی BAX؛ ۱:۱۰۰؛ Elabscience Biotechnology؛ چین) انکوبه و سپس با بافر فسفات شسته شدند، پس از آن با آنتی‌بادی پلی‌کلونال بزی ضدخرگوشی (۱:۲۰؛ Elabscience Biotechnology؛ چین) برای کونژوگه‌شدن با FITC به‌مدت ۳۰دقیقه انکوبه شدند. سپس با بافر فسفات شسته شدند، سپس لام‌های بافتی زیر میکروسکوپ فلورسنت با بزرگ‌نمایی×٤۰۰ مورد ارزیابی قرار گرفتند.

آنالیز آماری: داده‌ها با استفاده از نرم‌افزار SPSS 21 جمع‌آوری و تجزیه و تحلیل شدند. داده‌ها به‌صورت میانگین±انحراف‌معیار است. آنالیز واریانس یک‌طرفه و توکی برای مقایسه اختلاف در تعداد فولیکول‌ها استفاده شد.

یافته‌ها

سیتولوژی واژینال

شکل ۱ نمونه‌ای از اسمیر واژینال تهیه‌شده از موش‌ها در مرحله پرواستروس را نشان می‌دهد که در این مرحله غالبیت با سلول‌های اپی‌تلیال هسته‌دار است. در همه گروه‌های مورد مطالعه، مرحله پرواستروس شروع اولین سیکل استروس و نیز چهارمین سیکل با اسمیر واژن تایید و به‌عنوان ملاک نمونه‌گیری از تخمدان در نظر گرفته شد.

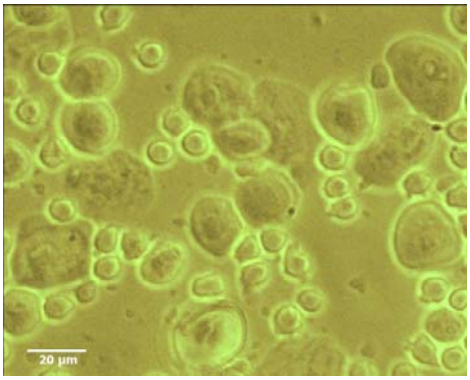

شکل ۱) نمونه‌ای از اسمیر واژینال تهیه‌شده از موش‌ها در مرحله پرواستروس را نشان می‌دهد که در این مرحله غالبیت با سلول‌های اپی‌تلیال هسته‌دار است.

ارزیابی بافت شناسی

در مطالعات میکروسکوپ نوری از مقاطع بافت تخمدان، ساختار نرمال فولیکول‌ها در مراحل مختلف تکوین مانند بدوی، اولیه، پره‌آنترال، آنترال و جسم زرد در تمام گروه‌های مورد بررسی به‌خصوص در گروه کپسوله‌شده در سدیم‌آلژینیت مشاهده شد. فولیکول‌های سالم با ساختار طبیعی به تعداد زیاد و فولیکول‌های آسیب‌دیده با هسته‌های متراکم و هتروکروماتین سلول‌های فولیکولی و تخمک چروکیده به میزان بسیار کم در همه گروه‌های مورد بررسی قابل مشاهده بود. در گروه کپسوله‌شده در سدیم‌آلژینیت تعدادی جسم زرد با وجود سلول‌های کورپوس لوتئال اسیدوفیلیک زیاد نمود بیشتری داشت (شکل ۲).

مقایسه درصد فولیکول‌های طبیعی در سیکل اول و چهارم در گروه‌های مورد مطالعه

درصد فولیکول‌های طبیعی در مراحل مختلف تکوینی در گروه‌های مورد مطالعه در سیکل اول در جدول ۱ و در سیکل چهارم در جدول ۲ ذکر شده است. درصد فولیکول‌های نرمال در اولین سیکل در گروه‌های کنترل، کپسوله‌نشده و کپسوله‌شده به‌ترتیب ۹۹/۷٦±۰/۰۸، ۹۹/٤۰±۰/۰۷، ۹۹/٤۳±۰/۱ بود و در سیکل چهارم در همین گروه‌ها به‌ترتیب ۹۹/۷٤±۰/۰۹، ۹۹/٤۸±۰/۰٤، ۹۹/۵۰±۰/۰٦ بود، و از این نظر تفاوت معنی‌داری بین گروه‌ها وجود نداشت.

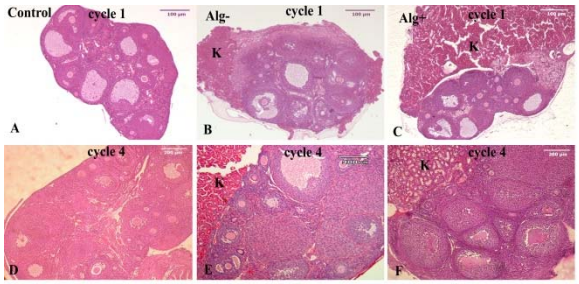

شکل ۲) تصاویر میکروسکوپ نوری بافت تخمدان موشی رنگ‌آمیزی‌شده با هماتوکسیلین- ائوزین که مورفولوژی طبیعی را در گروه کنترل و گروه‌های پیوندی کپسوله‌نشده و کپسوله‌شده در سدیم‌آلژینیت را در اولین و چهارمین سیکل استروس نشان می‌دهد. ردیف اول مربوط به سیکل اول و ردیف دوم مربوط به سیکل چهارم است. A و D: گروه کنترل، E و B: گروه پیوندی کپسوله‌نشده، C و D: گروه پیوندی کپسوله‌شده در آلژینت‌سدیم، K: کپسول کلیه

جدول ۱) میانگین آماری میزان تکوین فولیکول‌ها در مراحل مختلف در اولین سیکل استروس

گروه‌ها	تعداد کل فولیکول	تعداد فولیکول نرمال	تعداد فولیکول بدوی	تعداد فولیکول اولیه	تعداد فولیکول پره‌آنترال	تعداد فولیکول آنترال
کنترل پیوندنشده	۵۳۹	۵۳۸ (۹۹/۷٦±۰/۰۸)	۲۸۰ (۵۲/۰٤±۰/٦۰)	۱۱۸ (۲۱/۹۳±۰/٦۸)	۱۱۷ (۲۱/۷٤±۰/٦۳)	۲۳ (٤/۲۹±۰/٦۱)
کپسوله‌نشده	٤۲۷	٤۲۵ (۹۹/٤۰±۰/۰۷)	۱۹۲ (٤۵/۰۵±۱/۰۷)[a]	۸۱ (۱۸/۹۸±۰/۸٦)[a]	۱۱۱ (۲٦/۲۵±۱/۰۸)[a]	٤۱ (۹/۷۲±۰/۷۹)[a]
کپسوله‌شده در سدیم‌آلژنیت	٤۵٤	٤۵۱ (۹۹/٤۳±۰/۱۰)	۱۷٤ (۳۸/٦۲±۰/۱۰)[ab]	۵٦ (۱۲/٤٤±۰/٦٤)[ab]	۱۳۲ (۲۹/۲٤±۰/۷۱)[ab]	۸۹ (۱۹/۷۰±۰/۹۸)[ab]

درصد فولیکول‌ها در مراحل مختلف رشد در تمام گروه‌های مورد مطالعه براساس فولیکول‌های طبیعی محاسبه شد. a: اختلاف معنی‌داری را با گروه شاهد نشان می‌دهد (p<۰/۰۵). b: اختلاف معنی‌داری را با گروه غیرکپسوله‌شده نشان می‌دهد (p<۰/۰۵).

جدول ۲) میزان تکوین فولیکول‌ها در مراحل مختلف در چهارمین سیکل استروس

گروه‌ها	تعداد کل فولیکول و جسم زرد	تعداد فولیکول نرمال	تعداد فولیکول بدوی	تعداد فولیکول اولیه	تعداد فولیکول پره آنترال	تعداد فولیکول آنترال	تعداد جسم زرد
کنترل پیوندنشده	۴۷۰	٤٦۹ (۹۹/۷٤±۰/۰۹)	۱۷۵ (۳۷/۲۵±۱/۱۸)	۹۵ (۲۰/۲۲±۰/۸۸)	۱۱۳ (۲٤/۱۵±۱/۰۱)	۷۵ (۱٦/۰۱±۰/٦۸)	۱۱ (۲/۳۷±۰/۳۷)
کپسوله‌نشده	۳۹۱	۳۸۹ (۹۹/٤۸±۰/۰٤)	۸۵ (۲۱/۷۷±۱/۰٦)[a]	۷۰ (۱۷/۹۲±۱/۱۲)[a]	۱۱٦ (۲۹/۸۷±۰/٦۷)[a]	۹۹ (۲۵/۵٤±۱/۲۷)[a]	۱۹ (٤/۹۰±۰/۳۹)[a]
کپسوله‌شده در سدیم‌آلژنیت	٤۱۹	٤۱۷ (۹۹/۵۰±۰/۰٦)	٤۹ (۱۱/٦۸±۰/۸۳)[ab]	٦٤ (۱۵/۳٤±۱/٤۹)[ab]	۱٤۱ (۳۳/۸۳±۰/۸۹)[ab]	۱۲۷ (۳۰/٤۸±۱/۳۰)[ab]	۳٦ (۸/٦۷±۰/٤۵)[ab]

درصد فولیکول‌ها در مراحل مختلف رشد در تمام گروه‌های مورد مطالعه براساس فولیکول‌های طبیعی محاسبه شد. a: اختلاف معنی‌داری را با گروه شاهد نشان می‌دهد (p<۰/۰۵). b: اختلاف معنی‌داری را با گروه غیرکپسوله‌شده نشان می‌دهد (p< ۰/۰۵).

مقایسه درصد فولیکول‌های بدوی در گروه‌های مورد مطالعه

درصد فولیکول‌های بدوی در گروه‌های کنترل، کپسوله‌نشده و کپسوله‌شده در اولین سیکل استروس به‌ترتیب ۵۲/۰۴±۰/۶۰، ۴۵/۰۵±۱/۰۷ و ۳۸/۶۲±۰/۱۰ و در چهارمین سیکل استروس در گروه‌های مذکور به‌ترتیب ۳۷/۲۵±۱/۱۸، ۲۱/۷۷±۱/۰۶ و ۱۱/۶۸±۰/۸۳ بود. بیشترین درصد فولیکول‌های بدوی در گروه کنترل و کمترین درصد در گروه کپسوله‌شده در آلژینیت مشاهده شد (p<۰/۰۵).

مقایسه درصد فولیکول‌های اولیه در سیکل اول و چهارم در گروه‌های مورد مطالعه

درصد فولیکول‌های اولیه در گروه‌های کنترل، کپسوله‌نشده و کپسوله‌شده در اولین سیکل به‌ترتیب ۲۱/۹۳±۰/۶۸، ۱۸/۹۸±۰/۸۶ و ۱۲/۴۴±۰/۶۴ و در سیکل چهارم در گروه‌های مذکور به‌ترتیب ۲۰/۲۲±۰/۸۸، ۱۷/۹۲±۱/۱۲ و ۱۵/۳۴±۱/۴۹ بود.

بیشترین درصد فولیکول‌های اولیه در گروه کنترل و کمترین درصد در گروه کپسوله‌شده در آلژینیت مشاهده شد (p<۰/۰۵).

مقایسه درصد فولیکول‌های پره‌آنترال سیکل اول و چهارم در گروه‌های مورد مطالعه

درصد فولیکول‌های پره‌آنترال در سیکل اول به‌ترتیب ۲۱/۷۴±۰/۶۳، ۲۶/۲۵±۱/۰۸، ۲۹/۲۴±۰/۷۱ در گروه‌های کنترل، کپسوله‌نشده و کپسوله‌شده بود و سیکل چهارم به‌ترتیب ۲۴/۱۵±۱/۰۱، ۲۹/۸۷±۰/۶۷، ۳۳/۸۳±۰/۸۹ مشاهده شد.

در گروه کنترل به‌طور معنی‌داری میزان کمتری فولیکول پره‌آنترال در مقایسه با دو گروه دیگر وجود داشت (p<۰/۰۵) همچنین، میزان فولیکول‌های پره‌آنترال بیشتری در گروه کپسوله‌شده در مقایسه با گروه کپسوله‌نشده، مشاهده شد (p<۰/۰۵).

مقایسه درصد فولیکول‌های آنترال سیکل اول و چهارم در گروه‌های مورد مطالعه

درصد فولیکول‌های آنترال در اولین سیکل در گروه‌های کنترل، کپسوله‌نشده و کپسوله‌شده در سدیم‌آلژینیت به‌ترتیب ۴/۲۹±۰/۶۱، ۹/۷۲±۰/۷۹، ۱۹/۷۰±۰/۹۸ و در چهارمین سیکل به‌ترتیب ۱۶/۰۱±۰/۶۸، ۲۵/۵۴±۱/۲۷ و ۳۰/۴۸±۱/۳۰ بود.

در مقایسه با دو گروه دیگر در گروه کنترل به‌طور معنی‌داری میزان کمتری فولیکول آنترال وجود داشت (p<۰/۰۵). علاوه بر این، بیشترین درصد فولیکول‌های آنترال در گروه کپسوله‌شده در سدیم‌آلژینیت مشاهده شد (p<۰/۰۵).

مقایسه درصد جسم زرد در سیکل چهارم در گروه‌های مورد مطالعه

در سیکل اول، جسم زرد مشاهده نشد و در چهارمین سیکل استروس همراه با فاز پرواستروس، درصد جسم زرد در گروه‌های کنترل، کپسوله‌نشده و کپسوله‌شده به‌ترتیب ۲/۳۷±۰/۳۷، ۴/۹۰±۰/۳۹ و ۸/۶۷±۰/۴۵ به دست آمد. در گروه کنترل به‌طور معنی‌داری میزان کمتری در مقایسه با دو گروه دیگر جسم زرد وجود داشت (p<۰/۰۵). علاوه بر این، بیشترین درصد جسم زرد در گروه کپسوله‌شده در مقایسه با گروه کپسوله‌نشده مشاهده شد (p<۰/۰۵).

ایمونوهیستوشیمی آنتی‌بادی BAX

علی‌رغم مشاهده سلول‌های BAX مثبت به رنگ سبز براق در فولیکول‌های بزرگ پره‌آنترال و آنترال در گروه کنترل بافتی یعنی برش تخمدان موش بالغ ۱۰ هفته و نیز در گروه‌های پیوندی دیده شد، اگرچه تعداد این سلول‌های مثبت در گروه کنترل بافتی بیشتر بود اما واکنش مثبتی برای آنتی‌بادی BAX در فولیکول‌ها پرایمری و پریموردیال در برش‌های بافتی تخمدان‌های مربوط به گروه‌های کپسوله‌نشده، کپسوله‌شده و پیوندی مشاهده نشد (شکل ۳).

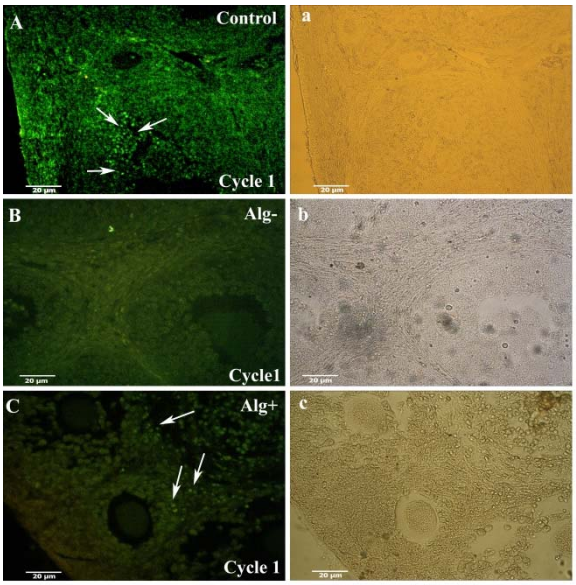

شکل ۳) تصاویر میکروسکوپ فلوروسنت و فاز کنتراست بافت تخمدان موشی با رنگ‌آمیزی ایمونوهیستوشیمی آنتی‌بادی ضد BAX. a و A: گروه کنترل، b و B: گروه پیوندی کپسوله‌نشده، c و C: گروه پیوندی کپسوله‌شده در آلژینت‌سدیم اولین ستون تصاویر ایمنوهیستوشیمی و در ستون دوم تصاویر فاز کنتراست. همان گروه‌ها ارایه شده است. فلش سفید نشان‌دهنده سلول‌های با واکنش مثبت به رنگ سبز براق برای آنتی‌بادی BAX را نشان می‌دهد. کنترل: گروه کنترل؛ Alg-: گروه پیوندی کپسوله‌نشده؛ Alg±: گروه پیوندی کپسوله‌شده در آلژینت‌سدیم

بحث

یافته‌های این مطالعه نشان داد که تفاوت معنی‌داری بین درصد فولیکول‌های طبیعی در گروه‌های پیوندی با گروه کنترل وجود ندارد. به عبارتی پیوند اثرات منفی بر بقای فولیکولی نداشته و وقوع ایسکمی و تحلیل فولیکول‌های بافتی در نمونه‌های پیوندی از نظر آماری افزایش معنی‌داری نداشته است. دلایل متعددی را برای این مشاهده می‌توان عنوان داشت، یکی از این دلایل می‌تواند مربوط به محل پیوند باشد یعنی زیرکپسول کلیه به عبارتی این جایگاه پیوند، محلی مناسب برای بافت تخمدان موش بوده زیرا خون‌رسانی بسیار مناسبی داشته و همان‌گونه که تصاویر میکروسکوپی بافت‌های پیوندی نشان می‌دهد، به‌علت ارتباطات عروقی که با بافت پیوندی برقرار کرده از وقوع مرگ سلولی و تخریب فولیکولی جلوگیری نموده است. به‌طور مشابه، مطالعات قبلی معتقد بودند که پیوند بافت‌های تخمدان به کپسول کلیه یک جایگاه مناسب برای بافت تخمدان موش است[15, 38, 39].

دلیل دوم درصد بالای فولیکول‌های طبیعی در تخمدان‌های پیوندی می‌توان به اندازه تخمدان و نیز فولیکول‌های موجود در آن اشاره کرد زیرا تخمدان موش نابالغ سه هفته‌ای نه‌تنها اندازه کوچکی داشته بلکه جامعه فولیکولی با سایز کوچک دارد که کمتر تحت تاثیر ایسکمی قرار می‌گیرند. همچنین در مطالعات قبلی بیان شده است که بافت پیوندی با اندازه کوچک می‌تواند باعث تسهیل و افزایش انتشار اکسیژن و نیز عوامل رشدی و مواد مغذی در بافت پیوندی شود و از این حیث موجب بهبود بقای فولیکول‌ها می‌شود[40, 41] که نتایج تحقیق حاضر می‌تواند تاییدکننده این

فرضیه باشد. در تایید نتایج مورفولوژیکال از تکنیک ایمونوهیستوشیمی آنتی BAX استفاده شد و نتایج ما نشان داد در گروه‌های مورد مطالعه، واکنش مثبت برای آنتی‌بادی BAX در فولیکول پرایمری و پریموردیال دیده نشد اگرچه به تعداد کمی سلول آپوپتیک (سلول‌های مثبت آنتی‌بادی BAX در فولیکول پره‌آنترال و آنترال) در گروه‌ها دیده شد که می‌تواند به این دلیل باشد که در فولیکول‌های با سایز بزرگ (پره‌آنترال و آنترال) واکنش‌های آپوپتیک در آنها بیشتر است اما در فولیکول‌های پریموردیال و پرایمری آپوپتوز در آنها گزارش نشده است در این رابطه *مزوچی* و همکاران گزارش کردند که اگرچه آترزی فولیکولی در همه مراحل تکوین فولیکولی اتفاق می‌افتد، اما مشخص شده است که یک فرآیند وابسته به مرحله تکوینی است و بخش زیادی از آن در مرحله انتقالی بین فولیکول‌های پره‌آنترال و شروع تشکیل آنتروم مشاهده می‌شود و فاکتورهای پاراکرین و اتوکرین مختلفی مرگ سلولی تخمدان را کنترل می‌کنند است[42].

علی‌رغم نبود تفاوت معنی‌دار در میزان فولیکول‌های نرمال در گروه‌های پیوندی و غیرپیوندی (کنترل) نکته قابل توجه این است که سرعت تکوین فولیکول‌ها در هر دو گروه پیوندی در مقایسه با گروه غیرپیوندی بیشتر و زودهنگام‌تر بود یا به زبانی دیگر تخلیه زودرس ذخایر تخمدانی در گروه‌های پیوندی رخ داده بود. این پدیده یکی از معایب پیوند تخمدان است که در خصوص پیوند بافت تخمدان در دیگر گونه‌های پستانداران نیز مشاهده شده است[5-8] که می‌تواند مربوط به اثرات گنادوتروپین‌ها و قطع محور هیپوفیزی- هیپوتالاموسی باشد که با خارج‌کردن تخمدان صورت می‌گیرد. استروژن و پروژسترون که به‌عنوان عوامل مهارکننده فعالیت هیپوفیزی در جهت ترشح گنادوتروپین عمل می‌کنند کاهش پیدا کرده و سبب ترشح هورمون تحریک‌کننده فولیکول (FSH) و هورمون لوتئینیزه‌کننده (LH) و هورمون آزادکننده گنادوتروپین (GnRH) شده که سطح بالای این هورمون‌ها موجب افزایش سرعت رشد و تکوین فولیکولی و نیز افزایش رگ‌زایی شده است[43]. درنتیجه فولیکول‌ها دچار بلوغ زودرس می‌شوند و ذخایر تخمدانی به‌سرعت تخلیه می‌شود در همین رابطه در مطالعه‌ای بیان شده است که در موش‌های ماده که تخمدان آنها خارج شده بود، هورمون LH و FSH در پلاسما به میزان قابل توجهی افزایش پیدا کرده است[44] که در تایید این دلایل در مطالعه‌ای نشان داده شده است که استفاده از گنادوتروپین نه‌تنها سبب بقای فولیکولی بلکه باعث افزایش رگ‌زایی از طریق افزایش بیان فاکتور رشد اندوتلیالی در پیوند تخمدان آلوگرافت نیز شده است[45, 46].

در بخش دیگری از تحقیق حاضر به بررسی اثرات کپسوله‌کردن آلژینیت بر بقا و تکوین فویکولی پرداخته شد و نتایج نشان داد که میزان تکوین فولیکول‌ها تا مرحله آنترال و حتی تشکیل جسم زرد در گروه کپسوله‌شده در آلژینیت به‌طور معنی‌داری بیشتر از گروه کپسوله‌نشده و کنترل بود، این امر نشانگر اثرات مثبت سدیم‌آلژینیت بر بلوغ و تکوین فولیکول‌ها از طریق القای تکثیر سلولی شده است. در همین ارتباط در مطالعاتی دریافتند که آلژینیت قادر است روی رشد و تمایز و بلوغ فولیکول و شکل‌گیری فولیکول آنترال و تمایز سلول‌های تکا و بلوغ تخمک و ایجاد ارتباط پاراکرین بین بخش‌های سلولی فولیکول در محیط کشت تاثیر داشته باشد[31-33, 47-52]. از سوی دیگر نتایج ما نشان داد که سرعت رشد و تکوین فولیکولی و تخلیه زودرس ذخایر تخمدانی در گروه کپسوله‌شده با آلژینیت در مقایسه با گروه کپسوله‌نشده سریع‌تر بود که مجدداً تاکید می‌شود این امر می‌تواند مربوط به القای رگ‌زایی و تولید فاکتورهای رشدی آلژینیت باشد. در همین ارتباط *واناکر* و همکاران نشان نیز دادند که ماتریکس آلژینیت برای پیوند فولیکول پره‌آنترال جداسازی‌شده مناسب بوده و بعد از پیوند داخل صفاقی این ماتریکس تحلیل رفته و از تمایز سلول‌های اندوتلیال به ساختار شبه‌عروقی حمایت کرده و سبب رگ‌زایی شده و پاسخ‌های التهابی را کاهش می‌دهد در این مطالعه همچنین پس از یک هفته رگ‌های خونی در اطراف و داخل ماتریکس آلژینیت مشاهده شد. بنابراین آلژینیت در شکل‌گیری عروقی و کاهش دوره ایسکمی و افزایش بقا سلول‌های تخمدانی پیوندشده دخالت دارد[22]. البته نقش آلژینیت در فرآیندهای سلولی مانند تکثیر سلولی، تولید ماتریکس خارج سلولی و فاکتور رشدی و آنژیوژنز در بافت‌های دیگر نیز نشان داده شده است[27, 53, 54]. همچنان نیاز به تحقیقات بیشتری برای افزایش طول عمر بافت پیوندی تخمدانی وجود دارد.

نتیجه‌گیری

در مجموع می‌توان نتیجه گرفت که علی‌رغم تکوین سریع و تخلیه زودرس ذخایر تخمدانی در گروه‌های پیوندی که می‌تواند بر طول عمر بافت تخمدان پیوندشده تاثیر داشته باشد اما سدیم‌آلژینیت تاثیر مثبت در تکوین فولیکول تخمدان‌های پیوندی دارد.

تشکر و قدردانی: تحقیق حاضر بخشی از رساله دکترای تخصصی رشته علوم تشریحی مصوب دانشگاه تربیت مدرس است که با حمایت مالی آن دانشگاه و موسسه ملی توسعه تحقیقات علوم پزشکی ایران به انجام رسیده است. از زحمات جناب آقای *پوریبرانوند* به‌عنوان کارشناسی گروه که در انجام مراحل عملی پایان نامه کمک‌های تکنیکی زیادی داشته‌اند تشکر و قدردانی می‌شود.

تاییدیه‌اخلاقی: تصویب این مطالعه از کمیته اخلاق حیوان دانشگاه تربیت مدرس (شماره ردیف: ۱۳۹۵/۵۳۰) انجام شد.

تعارض منافع: نویسندگان اعلام می‌دارند هیچ‌گونه تعارض منافعی وجود ندارد.

سهم نویسندگان: مریم دهقان (نویسنده اول)، نگارنده مقدمه/پژوهشگر اصلی/نگارنده بحث (۴۰%)؛ شیرین شهبازی (نویسنده دوم)، پژوهشگر کمکی (۲۰%)؛ مژده صالح‌نیا (نویسنده سوم)، روش‌شناس/پژوهشگر اصلی/نگارنده بحث (۴۰%)

منابع مالی: تحقیق حاضر بخشی از رساله دکترای تخصصی رشته علوم تشریحی مصوب دانشگاه تربیت مدرس است که با حمایت مالی آن دانشگاه و موسسه ملی توسعه تحقیقات علوم پزشکی ایران به انجام رسیده است.

منابع

1- Donnez J, Godin PA, Qu J, Nisolle M. Gonadal cryopreservation in the young patient with gynaecological malignancy. Curr Opin Obstet Gynecol. 2000;12(1):1-9.

2- Zhai J, Yao G, Dong F, Bu Z, Cheng Y, Sato Y, et al. In vitro activation of follicles and fresh tissue auto-transplantation in primary ovarian insufficiency patients. J Clin Endocrinol Metab. 2016;101(11):4405-12.

3- Kim S, Lee Y, Lee S, Kim T. Ovarian tissue cryopreservation and transplantation in patients with cancer. Obstet Gynecol Sci. 2018;61(4):431-42.

4- Damásio LCVC, Soares-Júnior JM, Iavelberg J, Maciel GAR, De Jesus Simões M, Dos Santos Simões R, et al.

fibroblast growth factor and fibrin hydrogel. Hum Reprod. 2013;28(10):2784-93.
21- Jin SY, Lei L, Shikanov A, Shea LD, Woodruff TK. A novel two-step strategy for in vitro culture of early-stage ovarian follicles in the mouse. Fertil Steril. 2010;93(8):2633-9.
22- Vanacker J, Luyckx V, Dolmans MM, Des Rieux A, Jaeger J, Van Langendonckt A, et al. Transplantation of an alginate-matrigel matrix containing isolated ovarian cells: First step in developing a biodegradable scaffold to transplant isolated preantral follicles and ovarian cells. Biomaterials. 2012;33(26):6079-85.
23- King SM, Quartuccio S, Hilliard TS, Inoue K, Burdette JE. Alginate hydrogels for three-dimensional organ culture of ovaries and oviducts. J Vis Exp. 2011;(52).pii:2804.
24- Lee KY, Mooney DJ. Alginate: Properties and biomedical applications. Prog Polym Sci. 2012;37(1):106-26.
25- Naahidi S, Jafari M, Logan M, Wang Y, Yuan Y, Bae H, et al. Biocompatibility of hydrogel-based scaffolds for tissue engineering applications. Biotechnol Adv. 2017;35(5):530-44.
26- De France KJ, Xu F, Hoare T. Structured macroporous hydrogels: Progress, challenges, and opportunities. Adv Healthc Mater. 2018;7(1):1700927.
27- Anderson RA, Wallace WHB, Telfer EE. Ovarian tissue cryopreservation for fertility preservation: Clinical and research perspectives. Hum Reprod Open. 2017;2017(1):hox001.
28- Wang G, Zhu J, Chen X, Dong H, Li Q, Zeng L, et al. Alginate based antimicrobial hydrogels formed by integrating Diels-Alder “click chemistry” and the thiol-ene reaction. RSC Adv. 2018;8(20):11036-42.
29- Kwiecień I, Kwiecień M. Application of polysaccharide-based hydrogels as probiotic delivery systems. Gels. 2018;4(2):47.
30- Desai N, Alex A, Abdel Hafez F, Calabro A, Goldfarb J, Fleischman A, et al. Three-dimensional in vitro follicle growth: Overview of culture models, biomaterials, design parameters and future directions. Reprod Biol Endocrinol. 2010;8:119.
31- Laronda MM, Duncan FE, Hornick JE, Xu M, Pahnke JE, Whelan KA, et al. Alginate encapsulation supports the growth and differentiation of human primordial follicles within ovarian cortical tissue. J Assist Reprod Genet. 2014;31(8):1013-28.
32- Shikanov A, Xu M, Woodruff TK, Shea LD. Interpenetrating fibrin-alginate matrices for in vitro ovarian follicle development. Biomaterials. 2009;30(29):5476-85.
33- Nagashima J, Wildt DE, Travis AJ, Songsasen N. Follicular size and stage and gonadotropin concentration affect alginate-encapsulated in vitro growth and survival of pre- and early antral dog follicles. Reprod Fertil Dev. 2017;29(2):262-73.
34- Abdi S, Salehnia M, Hosseinkhani S. Quality of oocytes derived from vitrified ovarian follicles cultured in two- and three-dimensional culture system in the presence and absence of kit ligand. Biopreserv Biobank. 2016;14(4):279-88.
35- Fisch B, Abir R. Female fertility preservation: Past, present and future. Reproduction. 2018;156(1):F11-27.
36- Byers SL, Wiles MV, Dunn SL, Taft RA. Mouse estrous cycle identification tool and images. PLoS One. 2012;7(4):e35538.
Heterotopic ovarian transplantation results in less apoptosis than orthotopic transplantation in a minipig model. J Ovarian Res. 2016;9:14.
5- Wang H, Mooney S, Wen Y, Behr B, Polan ML. Follicle development in grafted mouse ovaries after cryopreservation and subcutaneous transplantation. Am J Obstet Gynecol. 2002;187(2):370-4.
6- Commin L, Buff S, Rosset E, Galet C, Allard A, Bruyere P, et al. Follicle development in cryopreserved bitch ovarian tissue grafted to immunodeficient mouse. Reprod Fertil Dev. 2012;24(3):461-71.
7- Gook DA, Mc Cully BA, Edgar DH, Mc Bain JC. Development of antral follicles in human cryopreserved ovarian tissue following xenografting. Hum Reprod. 2001;16(3):417-22.
8- David A, Day JR, Cichon AL, Lefferts A, Cascalho M, Shikanov A. Restoring ovarian endocrine function with encapsulated ovarian allograft in immune competent mice. Ann Biomed Eng. 2017;45(7):1685-96.
9- Demeestere I, Simon P, Emiliani S, Delbaere A, Englert Y. Orthotopic and heterotopic ovarian tissue transplantation. Hum Reprod Update. 2009;15(6):649-65.
10- Liu J, Van Der Elst J, Van Den Broecke R, Dhont M. Early massive follicle loss and apoptosis in heterotopically grafted newborn mouse ovaries. Hum Reprod. 2002;17(3):605-11.
11- Torrents E, Boiso I, Barri PN, Veiga A. Applications of ovarian tissue transplantation in experimental biology and medicine. Hum Reprod Update. 2003;9(5):471-81.
12- Israely T, Nevo N, Harmelin A, Neeman M, Tsafriri A. Reducing ischaemic damage in rodent ovarian xenografts transplanted into granulation tissue. Hum Reprod. 2006;21(6):1368-79.
13- Soleimani R, Van Der Elst J, Heytens E, Van Den Broecke R, Gerris J, Dhont M, et al. Back muscle as a promising site for ovarian tissue transplantation, an animal model. Hum Reprod. 2008;23(3):619-26.
14- Cunha GR, Baskin L. Use of sub-renal capsule transplantation in developmental biology. Differentiation. 2016;91(4-5):4-9.
15- Shultz LD, Goodwin N, Ishikawa F, Hosur V, Lyons BL, Greiner DL. Subcapsular transplantation of tissue in the kidney. Cold Spring Harb Protoc. 2014;2014(7):737-40.
16- Geng Y, Li L, Dong Y, Liu X, Li XH, Ning W. Impaired elastin deposition in Fstl1$^{-/-}$ lung allograft under the renal capsule. PLoS One. 2013;8(11):e81368.
17- Missbach-Guentner J, Pinkert-Leetsch D, Dullin C, Ufartes R, Hornung D, Tampe B, et al. 3D virtual histology of murine kidneys -high resolution visualization of pathological alterations by micro computed tomography. Sci Rep. 2018;8(1):1407.
18- Luyckx V, Dolmans MM, Vanacker J, Legat C, Fortuño Moya C, Donnez J, et al. A new step toward the artificial ovary: Survival and proliferation of isolated murine follicles after autologous transplantation in a fibrin scaffold. Fertil Steril. 2014;101(4):1149-56.
19- Oktay K, Bedoschi G, Pacheco F, Turan V, Emirdar V. First pregnancies, live birth, and in vitro fertilization outcomes after transplantation of frozen-banked ovarian tissue with a human extracellular matrix scaffold using robot-assisted minimally invasive surgery. Am J Obstet Gynecol. 2016;214(1):94.e1-9.
20- Gao JM, Yan J, Li R, Li M, Yan LY, Wang TR, et al. Improvement in the quality of heterotopic allotransplanted mouse ovarian tissues with basic

37- Liu L, Wood GA, Morikawa L, Ayearst R, Fleming C, Mc Kerlie C. Restoration of fertility by orthotopic transplantation of frozen adult mouse ovaries. Hum Reprod. 2008;23(1):122-8.
38- Khalili MA, Dehghan M, Nazari S, Agha Rahimi A. Assessment of ovarian tissues autografted to various body sites followed by IVM in mouse. Iran J Reprod Med. 2014;12(3):199-204.
39- Hernandez-Fonseca H, Bosch P, Sirisathien S, Wininger JD, Massey JB, Brackett BG. Effect of site of transplantation on follicular development of human ovarian tissue transplanted into intact or castrated immunodeficient mice. Fertil Steril. 2004;81 Suppl 1:888-92.
40- Gavish Z, Ben-Haim M, Arav A. Cryopreservation of whole murine and porcine livers. Rejuvenation Res. 2008;11(4):765-72.
41- Revel A, Laufer N, Ben Meir A, Lebovich M, Mitrani E. Micro-organ ovarian transplantation enables pregnancy: A case report. Hum Reprod. 2011;26(5):1097-103.
42- Mazoochi T, Ehteram M. Apoptosis in the ovary and follicular atresia. Feyz. 2018;22 (1):112-9. [Persian]
43- Heidegger H, Jeschke U. Human Chorionic Gonadotropin (hCG)-an endocrine, regulator of gestation and cancer. Int J Mol Sci. 2018;19(5).pii:E1502.
44- Couse JF, Yates MM, Walker VR, Korach KS. Characterization of the hypothalamic-pituitary-gonadal axis in estrogen receptor (ER) Null mice reveals hypergonadism and endocrine sex reversal in females lacking ERalpha but not ERbeta. Mol Endocrinol. 2003;17(6):1039-53.
45- Ma WZ, Zheng XM, Hei CC, Zhao CJ, Xie SS, Chang Q, et al. Optimal FSH usage in revascularization of allotransplanted ovarian tissue in mice. J Ovarian Res. 2017;10(1):5.
46- Wang Y, Chang Q, Sun J, Dang L, Ma W, Hei C, et al. Effects of HMG on revascularization and follicular survival in heterotopic autotransplants of mouse ovarian tissue. Reprod Biomed Online. 2012;24(6):646-53.
47- Sadeghnia S, Akhondi MM, Hossein G, Mobini S, Hosseini L, Naderi MM, et al. Development of sheep primordial follicles encapsulated in alginate or in ovarian tissue in fresh and vitrified samples. Cryobiology. 2016;72(2):100-5.
48- Vanacker J, Amorim CA. Alginate: A versatile biomaterial to encapsulate isolated ovarian follicles. Ann Biomed Eng. 2017;45(7):1633-49.
49- Amoushahi M, Salehnia M, Mowla SJ, Ghorbanmehr N. Morphological and molecular aspects of in vitro culture of preantral follicles derived from vitrified ovarian tissues using a two-step culture. Cell J. 2017;19(3):332-42.
50- Lee J, Kim EJ, Kong HS, Youm HW, Kim SK, Lee JR, et al. Comparison of the oocyte quality derived from two-dimensional follicle culture methods and developmental competence of in vitro grown and matured oocytes. Biomed Res Int. 2018;2018:7907092.
51- West ER, Xu M, Woodruff TK, Shea LD. Physical properties of alginate hydrogels and their effects on in vitro follicle development. Biomaterials. 2007;28(30):4439-48.
52- Xu M, West E, Shea LD, Woodruff TK. Identification of a stage-specific permissive in vitro culture environment for follicle growth and oocyte development. Biol Reprod. 2006;75(6):916-23.
53- Sun J, Tan H. Alginate-based biomaterials for regenerative medicine applications. Materials (Basel). 2013;6(4):1285-309.
54- Rios PD, Kniazeva E, Lee HC, Xiao S, Oakes RS, Saito E, et al. Retrievable hydrogels for ovarian follicle transplantation and oocyte collection. Biotechnol Bioeng. 2018;115(8):2075-86.