



Investigation of Association between Kidney failures and Hereditary Spherocytosis in Iranian families

ARTICLE INFO

Article Type

Original Research

Authors

zahra shahab movahed¹

Ahmad Majd²

Elham Siasi Torbat³

Sirous zeinali^{4*}

1- Student of Doctor of Philosophy in Cell and Molecular Biology Department of Cellular and Molecular Biology, Faculty of Biological Sciences, North Tehran Branch of Islamic Azad University, Tehran, Iran

2- Professor Department of Cellular and Molecular Biology, Faculty of Science, North Tehran Branch of Islamic Azad University, Tehran, Iran -

3- PhD Department of Genetics, Faculty of Science, North Tehran Branch of Islamic Azad University, Tehran, Iran

4- Professor Department of Medical Molecular, Biotechnology Research Center, Pasteur Institute of Iran, Tehran, IranKosar Human Genetic Research Center, Tehran, Iran

*Correspondence

Department of Medical Molecular, Biotechnology Research Center, Pasteur Institute of Iran, Tehran, IranKosar Human Genetic Research Center, Tehran, Iran.

E-mail: zeinali@kawsar.ir

Article History

Received: September 7, 2020

Accepted: May 8, 2021

ePublished: March 6, 2021

ABSTRACT

Aims: Hereditary spherocytosis is caused by defects in red blood cell (RBC) membrane proteins. Anemia is a common complication of chronic kidney disease. In genetically, Anion Exchange Protein 1 (AE1) is one of the most abundant proteins in the red blood cell membrane and renal tubular a-intercalated cells. Mutations of AE1 gene can cause hereditary spherocytosis (HS) and distal renal tubular acidosis (dRTA) (kind of serious type of kidney disease). In this paper, Association between Kidney failures in Hereditary Spherocytosis patients has been investigated.

Materials & Methods: Five hereditary spherocytosis Patients with symptoms relative to kidney problems which investigated in from the Ali-Asghar Children's Hospital. A patient suspected dRTA was employed for genetic analyses with whole-exome sequencing and Sanger sequencing methods. Data were analyzed using the Wilcoxon signed-rank test in SPSS Statistic

Findings: Clinical manifestations and laboratory findings of 5 study patients were observed in growth retardation, Splenomegaly and significant urine infection. Also, one of 5 patients showed severe failure to thrive, Short stature, repeated urinary infection, and weakness. We have found a Combination of a novel homozygote missense variant (c.2494C>T (p.Arg832Cys) in the anion exchanger 1 and a heterozygote missense variant in SPTA1 gene (c. 466C>T (p. Arg156Trp).

Conclusions: These results confirm the importance of Kidney failure with Hereditary Spherocytosis diseases. The combination of two different mutations in a patient (as incomplete distal renal tubular acidosis (idRTA) manifested the first time in Iranian families.

Key words: incomplete distal renal tubular acidosis, hereditary spherocytosis, Anion Exchange Protein 1, Whole Exome Sequencing

بررسی ارتباط بین نارسایی های کلیه و اسفروسیتوز ارثی در خانواده های ایرانی

زهرا شهاب موحد

دانشجوی دکتری سلولی و ملکولی گروه زیست شناسی، دانشکده علوم زیستی، دانشگاه آزاد اسلامی واحد تهران شمال، تهران، ایران

احمد مجید

استاد تمام گروه زیست شناسی، دانشکده علوم زیستی، دانشگاه آزاد اسلامی واحد تهران شمال، تهران، ایران

الهام سیاسی تربتی

دکتری گروه ژنتیک، دانشکده علوم زیستی، دانشگاه آزاد اسلامی واحد تهران شمال، تهران، ایران

سیروس زینلی *

استاد تمام گروه پزشکی مولکولی، مرکز تحقیقات، بیوتکنولوژی، انستیتوپاستور ایران، تهران، ایران

مرکز تحقیقات ژنتیک انسانی کوثر، تهران، ایران

چکیده

مقدمه: اسفروسیتوز ارثی به دلیل نقص پروتئین های غشای گلبول های قرمز (RBC) ایجاد می شود. کم خونی یکی از عوارض شایع بیماری های مزمن کلیه است. از نظر ژنتیکی، پروتئین تبادل آنیونی ۱ (AE1) یکی از فراوان ترین پروتئین های موجود در غشای گلبول قرمز و سلول های a-intercalated توپولی کلیه است. جهش های ژن AE1 می تواند باعث اسفروسیتوز ارثی (HS) و اسیدوز توپولار کلیه دیستال (dRTA) (نوع حاد بیماری کلیوی) شود. در این مقاله، ارتباط بین نارسایی های کلیه در بیماران اسفروسیتوز ارثی بررسی شده است.

مواد و روش ها: در خانواده های ایرانی حاضر، پنج بیمار اسفروسیتوز ارثی با علائم مربوط به مشکلات کلیوی از بیمارستان کودکان علی اصغر (ع) نمونه گیری و بررسی شد. یک بیمار مشکوک به dRTA برای تجزیه و تحلیل ژنتیکی با روش تعیین توالی تمام اگزوم (WES) و توالی یابی سنگر استفاده شد. داده ها با

استفاده از آزمون آماری Wilcoxon signed-rank در نرم افزار SPSS مورد تجزیه و تحلیل قرار گرفت یافته ها: تظاهرات بالینی و یافته های آزمایشگاهی ۵ بیمار مورد مطالعه در کاهش رشد، اسپلنومگالی، عفونت ادرار قابل توجه بود. همچنین، در یکی از ۵ بیمار، نارسایی شدید رشد، کوتاهی قد، عفونت ادراری مکرر و ضعف مشاهده شد. ما ترکیبی از یک واریانت بد معنی (missense variant) هموزیگوت (c) SLC4A1>T.p.Arg832Cys در ژن SLC4A1 و از یک جهش بد معنی هتروزیگوت (c) SPTA1>T.p.Arg156Trp در ژن SPTA1 پیدا کردیم.

نتیجه گیری: این نتایج اهمیت ارتباط نارسایی کلیه با بیماری های ارثی اسفروسیتوز را تأیید می کند. ترکیبی از دو جهش مختلف در یک بیمار (به عنوان اسیدوز توپولار کلیوی دیستال ناقص (idRTA)) اولین بار در خانواده های ایرانی دیده شد کلمات کلیدی: اسیدوز توپولار کلیوی دیستال ناقص، اسفروسیتوز ارثی، مبدل آنیون ۱، توالی یابی کامل اگزوم

تاریخ دریافت: ۱۳۹۹/۷/۶

تاریخ پذیرش: ۱۴۰۰/۲/۱۸

zeinali@kawsar.ir

مقدمه

اسفروسیتوز ارثی (Hereditary spherocytosis) شایعترین نوع کم خونی همولیتیک مادرزادی (congenital hemolytic anemia) با تظاهرات بالینی بسیار متفاوت و از یک حالت بدون علامت تا همولیز شدید متفاوت است [۱ و ۲]. انواع کم خونی همولیتیک مادرزادی شامل اختلالات پروتئین های غشای گلبول قرمز، اختلالات آنزیمی RBC و اختلالات تولید هموگلوبین است [۳]. اسفروسیتوز ارثی اختلال پروتئین های غشای گلبول قرمز که در درجه اول با کم خونی، زردی، اسفروسیت ها در اسمیر خون محیطی، بزرگ شدن طحال و دارای سابقه خانوادگی تشخیص داده می شود. ۵ ژن ایجاد شده با اسفروسیتوز، حاوی SPTA1، SPTB، ANK1، SLC4A1 و EPB42 هستند که در برهم کنش بین غشای گلبول های قرمز و لایه لیپیدها نقش دارند [۴].

شدید کلیه، از نظر تکنیک توالی یابی کل اگزوم (whole-exome sequencing) مورد بررسی قرار گرفت.

تکنیک توالی یابی کل اگزوم، یک روش تشخیصی مناسب برای بررسی جهش در بیماران کلیوی و کم خونی اسفروسیتوز ارثی است، زیرا شیوع جهش ها ناشناخته و اغلب گزارش نشده است که به تشخیص سریع ژنتیکی کمک می کند [۴، ۱۲، ۱۳]. از آنجا که تاکنون بررسی نارسایی کلیوی در بیماران کم خونی اسفروسیتوز ارثی صورت نگرفته است بنابراین مطالعه ما به نارسایی کلیوی کودکان مبتلا کم خونی اسفروسیتوز ارثی مراجعه کننده به بیمارستان کودکان علی اصغر تهران پرداخته و تظاهرات بالینی و مشکلات کلیوی و علل ایجاد کننده کم خونی شدید را در این بیماران بررسی شد.

مواد و روش ها

بیماران مطالعه شده

در این مطالعه توصیفی - مقطعی پرونده بیماران بیمارستان کودکان علی اصغر، در بخش درمانگاه خون از مهرماه ۱۳۹۵ به مدت سه ماه با تشخیص اولیه کم خونی اسفروسیتوز که با مشکلات کلیوی بررسی شد. پس از دریافت رضایت از بیماران، اطلاعات مربوط به ویژگی های بالینی، آزمایشگاهی، سوابق پزشکی و سابقه بیماری (زردی، اسمیر خون محیطی، سابقه خانوادگی، اختلال رشد، ریکتر و نفروکلسینوز) از پرونده های بستری و سرپایی استخراج شدند.

معیارهای ورود به مطالعه، بیمارانی با تشخیص کم خونی اسفروسیتوز ارثی از زمان نوزادی در بیمارستان، دریافت اولین خون از زمان نوزادی و علائم کلیوی چون نفروکلسینوز و علائمی بالینی مانند اختلال رشد، عفونت اداری بودند، بررسی شد و بیمارانی اسفروسیتوز که فاقد اطلاعات کافی (اطلاعات کلیوی مرتبط با کم خونی) بودند از مطالعه خارج شدند.

تشخیص بیماری اسفروسیتوز در درمانگاه خون براساس یافته های آزمایشگاهی (Hb پایین، MCV پایین، MCHC بالا، RDW بالا و وجود سلول های اسفروسیت در لام محیطی و آزمایش شکنندگی اسمزی (osmotic fragility test) است.

و در نهایت، پنج بیمار با شواهد بالینی اسفروسیتوز مادرزادی ارثی همراه با علائم نارسایی کلیوی بررسی شدند. شاخص های نارسایی

کم خونی در کودکان مبتلا به بیماری مزمن کلیه children with chronic kidney disease (CKD) شایع است. عواملی که در ایجاد کم خونی بیماری مزمن کلیه موثر است شامل از دست دادن خون، کاهش طول عمر سلول های قرمز در طحال، کمبود ویتامین ها، کمبود اریتروپویتین، کمبود آهن و التهاب است [۵]. اما اختلال تولید اریتروپویتین با نارسایی کلیه علت اصلی است [۶]. بنابراین باید بیماران مزمن کلیه به طور دوره ای از نظر کم خونی بررسی شوند. سطح هموگلوبین به میزان ۱۲ گرم در دسی لیتر یا کمتر و در زن یائسه ۱۱ در دسی لیتر یا کمتر که به طور دوره ای از نظر کم خونی بررسی شوند [۷].

اسیدوز توبولار کلیوی (RTA: Renal Tubular Acidosis)، یک نارسایی مزمن کلیه است که باعث اختلال در عملکرد گلو مولها طبیعی کلیه رخ می دهد اما به علت تجمع آنیون های دفع نشده، پتاسیم پلاسما بسته به اسیدوز طبیعی، بیشتر یا پایین تر خواهد بود. انواع RTA شامل دیستال کلاسیک (نوع ۱)، پروگزیمال (نوع ۲)، پروگزیمال و دیستال نوع مخلوط (نوع ۳) و دیستال هایپرکالمیک (تیپ ۴) و نوع ناکامل RTA (idRTA) که، مشخصات بالینی و آزمایش های بیوشیمیایی، یافته های رادیولوژیکی با سابقه خانوادگی از هم تمایز پیدا می کنند [۸]. کودکان مبتلا به RTA نوع ۱ و ۲ بیشتر با ناهنجاری های رشد همراه هستند. در RTA نوع ۱، سنگ کلیه یک مشکل شایع است. اگر تشکیل سنگ کلیه در بیماران RTA کنترل نشود، منجر به نارسایی مزمن کلیه می شود که نیاز به دیالیز دارد [۶].

اسیدوز توبولار کلیوی دیستال اولیه (DRTA) که به آن نوع ۱ RTA نیز گفته می شود، یک اختلال ژنتیکی نادر با ناهمگونی ژنتیکی است، و بیشتر باعث ایجاد اسیدوز متابولیک با شکاف آنیون سرمی طبیعی (AG یا AGAP)، سنگ کلیه و عدم رشد، هیپوکالمی، هیپرکلسیوریا و نفروکلسینوز در کودکان می شود [۹-۱۱] که سه ژن عامل dRTA از جمله ATP6V1B1، ATP6V1B1 و AE1 / SLC4A1 شناخته شده است [۴، ۸، ۹].

در این مطالعه که به صورت تحلیلی - توصیفی است نارسایی کلیوی در بیماران کم خونی اسفروسیتوز ارثی بررسی شد که در بین بیماران، یک بیمار با توجه به علائم شدید کم خونی و نارسایی

Runner انجام و برای اطمینان از اختصاصی بودن آغازگرها از سرویس‌های primer BLAST و Nucleotide BLAST در سایت NCBI استفاده شد (جدول ۱).

جدول ۱. آغازگرهای اختصاصی استفاده شده در بیمار شماره ۳

طول پرایمر	توالی	اگزون	ژن
۴۱۰	F: TTCTGTTCAAGCCACCCAAG3 R: CCCAGACTTTACCCATGACTC	۱۹	SLC4A1
۲۹۶	F: CAAGTCTCTGAGTGTTCCTC R: CTTGTGAGTAGTCTGCAGTAAT	۴	SPTA1

برنامه PCR به این ترتیب بود: یک مرحله واسرشت اولیه در دمای ۹۵ درجه سانتی گراد به مدت ۵ دقیقه، سپس ۲۸ چرخه شامل واسرشت سازی در دمای ۹۵ درجه سانتی گراد به مدت ۱ دقیقه، اتصال آغازگرها در دمای ۶۰ درجه سانتی گراد به مدت ۱ دقیقه، تکثیر قطعه در دمای ۷۲ درجه سانتی گراد به مدت ۱ دقیقه و درنهایت یک چرخه نهایی در دمای ۷۲ درجه سانتی گراد به مدت ۱۰ دقیقه.

در هر واکنش که در حجم ۲۵ میکرولیتر انجام شد، حاوی ۲۰ میکرولیتر Taq PCR Master Mix (شرکت زیست فناوری کوثر، تهران)، ۲ میکرولیتر DNA ژنومی، ۰/۳ میکرولیتر پرایمر بالادست و ۰/۳ میکرولیتر پرایمر پایین دست و ۱ واحد آنزیم Taq پلیمرز (شرکت زیست فناوری کوثر (KBC)) انجام و پس از بررسی با ژل الکتروفورز برای تعیین توالی به روش سنجر دو طرفه برای بیمار ۳ و والدین آن با استفاده از کیت BigDye Terminator Kit و با دستگاه ABI 3130XL برای شرکت زیست فناوری کوثر (KBC) ارسال شد.

نتایج

یافته‌های بالینی

از ۱۴ پرونده بررسی شده در این مطالعه، ۹ بیمار مبتلا اسفروسیتوز به علت فاقد اطلاعات کلیوی مرتبط با کم‌خونی در درمانگاه کلیه کنار گذاشته شدند و پرونده ۵ بیمار بررسی شد.

کلیوی شامل اختلال رشد، بی‌اشتهایی و بی‌حالی، عفونت اداری، سوزش اداری، نفروکلسینوز بیماران در نظر گرفته شد. سپس از نمونه‌ها یک پرسشنامه تکمیل و از بیماران مورد مطالعه و والدین‌ها نمونه خون دریافت شد. در بین بیماران، بیمار ۳، با کم‌خونی شدید و با تظاهرات اولیه با علائم مشکلات کلیوی (pH غیر طبیعی ادار، اختلال شدید در رشد، عفونت ادار مکرر و وزن کم) برای مشاوره ژنتیکی به آزمایشگاه دکتر زینلی برای مطالعات ملکولی معرفی و تکنیک توالی‌یابی کل اگزوم (WES) در این بیمار انجام شد. این مطالعه زیر نظر کمیته اخلاق بیمارستان علی اصغر و آزمایشگاه دکتر زینلی قرار گرفت.

چگونگی تعیین توالی به روش WES

برای تعیین توالی کلی ژنوم (WGS) نمونه خون محیطی (PBS) از بیمار گرفته شد. نمونه خون محیطی (۴-۱۰ میلی لیتر) از این خانواده بر روی EDTA برای DNA ژنومیک جمع‌آوری شد. استخراج DNA از نمونه خون محیطی با استفاده از کیت استخراج DNA از خون از روش Salting out و استفاده هم‌زمان از پروتئیناز DNA Extraction Kit M. Salting out-Proteinase K (Method) از شرکت زیست فناوری کوثر انجام شد.

پس از تایید DNA استخراج شده با روش کیفی روی ژل الکتروفورز و روش کمی DNA با دستگاه نانودراپ (ND-1000) به شرکت زیست فناوری کوثر (KBC) برای انجام روش توالی‌یابی کل اگزوم ارسال شد. به طور خلاصه، در این روش تقریباً 30Mb شامل بیش از ۲۰۰۰۰۰۰ اگزون از DNA ژنومی با کمک بیش از ۳۴۰۰۰۰ پروب غنی‌سازی شده است. این پروب‌ها برای ژنوم انسان طراحی شدند و از پلتفرم Illumina Next Seq یا پلتفرم HiSeq4000 استفاده و عمق متوسط پوشش آن 100X است.

آنالیز نتایج توالی کل اگزوم و سایر اعضای خانواده در سایت‌های بیوانفورماتیک شایع مانند OMIM، Ensemble، ExAC browser، genomeAD browser انجام و تمام واریانت‌های بیماری‌زایی گزارش شده در دو پایگاه جامع HGMD و Clin Var با توجه به استانداردهای ACMG بررسی شدند. برای تایید مناطق موتاسیون حاصل از آزمایش تعیین توالی به روش WES روش تعیین توالی چرخه‌ای انجام شد. طراحی آغازگرها با استفاده از نرم‌افزار Gene

جدول شماره ۲: یافته های آزمایشگاهی و خصوصیات بالینی کم خونی و کلیوی در ۵ مورد بیمار کم خونی اسفروسیتوز ارثی (در زمان مطالعه)

بیماران مورد مطالعه	سن/ جنس	اندیس های خونی						
		Hb g /dL2	Hct %	MCHC (%)	RDW (%)	Conclusion of RBC Fragility	اسفروسیت	اسپلنومگالی
بیمار ۱	دختر/۱۴	۱۰/۵	۳۰/۵	۳۴/۴	۱۳/۲	Increased	++	+
یافته های بالینی							نفر و کلسینوز	اختلال رشد - عفونت اداری - کیست رحم
بیمار ۲	پسر/۱۸	۱۷/۲	۴۹/۳	۳۴	۱۴/۲	Increased	++	-
بیمار ۳	دختر/۷	۶/۴	۱۸/۴	۳۴/۸	۱۶/۸	Increased	+++	+++
بیمار ۴	پسر/۱۱	۸/۲	۲۴/۷	۳۳/۲	۲۲/۷	Increased	++	++
بیمار ۵	دختر/۱۲	۹/۳	۲۹	۳۲/۱	۲۳/۸	Increased	++	+

بیمار تقریباً ۴۵ روز یکبار یک واحد خون دریافت می کند و در صورت مبتلا به عفونت اداری، باید تزریق خون به فواصل کمتر صورت بگیرد. با وجود خونگیری زیاد عمل کوله سیستکتومی و اسپلنکتومی قبل از این پژوهش روی بیمار انجام نگرفته است. همچنین والدین بیمار ازدواج فامیلی داشته ولی سابقه بیماری اسفروسیتوز ارثی نداشتند. بیمار دارای دو تا برادر ناتنی است که هر دو برادرهای بیمار مبتلا به تالاسمی مینور بر طبق بررسی آزمایشگاهی توسط پزشک درمانگاه خون بیمارستان علی اصغر هستند.

بیمار از دو ماهگی لاغر و کم وزن (GERD:R/0, WT:8 kg) نسبت به سن خودش بود تحت نظر دکتر تغذیه قرار گرفته بود. بیمار در دوسالگی مبتلا به عفونت اداری (بوی تند ادرار، زرد و کدر شدن ادرار) شد و تحت بررسی دکتر نفرولوژی نیز قرار گرفته است در بررسی پرونده پزشکی در بررسی نتایج سونوگرافی بیمار در سن ۳ سالگی آسیبی در کلیه چپ مشاهده شد.

از زمان دو سالگی تا زمان حضور در این پروژه تحت بررسی دکتر نفرولوژی هست. بیمار شماره ۳ دارای سابقه مشکلات قابل توجه

در بین بیماران، تنها والدین بیمار ۳ ازدواج فامیلی داشتند و بیمار شماره ۲ در سن ۶ سالگی تحت عمل اسپلنومگالی و کوله سیستکتومی قرار گرفته است. همه بیماران با اختلال در رشد و اسپلنومگالی همراه بودند.

در این پژوهش سه دختر و دو پسر و همه بیماران از نوزادی در بیمارستان پرونده سرپایی و بستری داشته و مدت پیگیری بیماران بستری شده از یک ماه تا ۱۸ بود. علت اولین مراجعه به بیمارستان زردی شدید و هموگلوبین کمتر از ۱۰ بوده است. یافته های آزمایشگاهی و ویژگی های بالینی در زمان مطالعه به طور خلاصه در جدول ۲ نمایش داده شده است (جدول ۲).

بیمار شماره ۳ یک دختر بچه ۷ ساله دارای علائم زردی شدید در نوزادی، رنگ پریدگی، ضعف و بی حالی در هنگام تولد بوده است. زمان تشخیص بیماری در ۴۵ روزه گی نوزاد، هنگامی که به علت زردی شدید در بیمارستان بستری و درمان فتوتراپی هم جواب نداده بود. این بیمار به دلیل نیاز به دریافت مکرر خون، با توجه به یافته های آزمایشگاهی و اطلاعات بالینی در یک ماهگی، بیماری اسفروسیتوز ارثی نوع شدید آن تشخیص داده شد.

هموزیگوت بدمعنی (missense) درآگزون ۱۹ ژن SLC4A1 (c.2494C>T p.Arg832Cys) و همچنین یک نوع هتروزیگوت بد معنی (missense) درآگزون ۴ ژن (c.466C>T p.Arg156Trp) SPTA1 شناسایی شد. (جدول ۴).

کلیوی (نارسایی شدید در رشد، قد کوتاه، عفونت ادراری مکرر و ضعف) بوده و پس از بررسی، با نظر دکتر نفرولوژی آزمایش‌های تخصصی دیگری برای این بیمار درخواست شد (جدول ۲، ۳).

جدول ۳: نتایج آزمایشات کلیوی بیمار شماره ۳

مقادیر طبیعی	نتایج بیمار	آزمایش
	۷/۳۲	Blood pH
	۴۳	Blood pCO ₂ (mmHg)
	۲۲/۲	Serum HCO ₃ (meg/I)
۸/۶-۱۰/۲ mg/dl	۹/۹	Serum calcium (meg/I)
۲/۶-۴/۵ mg/dl	۵	Serum phosphate (meg/I)
۳/۲-۵/۳ mEq/l	۳/۹	Serum potassium (meg/I)
۰/۷-۱/۴ mg/dl	۰/۵۶	Serum Creatinine (meg/I)
۱۳۲-۱۴۸ mEq/l	۱۳۸	Serum Sodium (meg/I)
Sufficient:>۳۰ ng/ml	۳۹/۳	Vitamin D total(25OH)
mg/dl	۱۶	Urine Creatinine (Random)
mg/dl	۱/۵	Urine Calcium (Random)
mEq/l	۱۰	Urine Chloride (Random)
	۳/۵	Urine potassium (Random)
mEq/l	۶/۹	Urine Sodium(Random)
mEq/l	۲۱	Urine Phos/ (Random)
	۶/۵	Urine pH
	۵/۵	Urine pH under paraphine
	+۱۷	Anion Gap (AG)
	+۰/۴	Urine Anion Gap (UAG)
	۲/۷	Delta Anion Gap (DAG)

جدول ۴: ارزیابی جهش‌های شناسایی شده در بیمار ۳ با استفاده از ابزارهای بیوانفورماتیک و استانداردهای ACMG

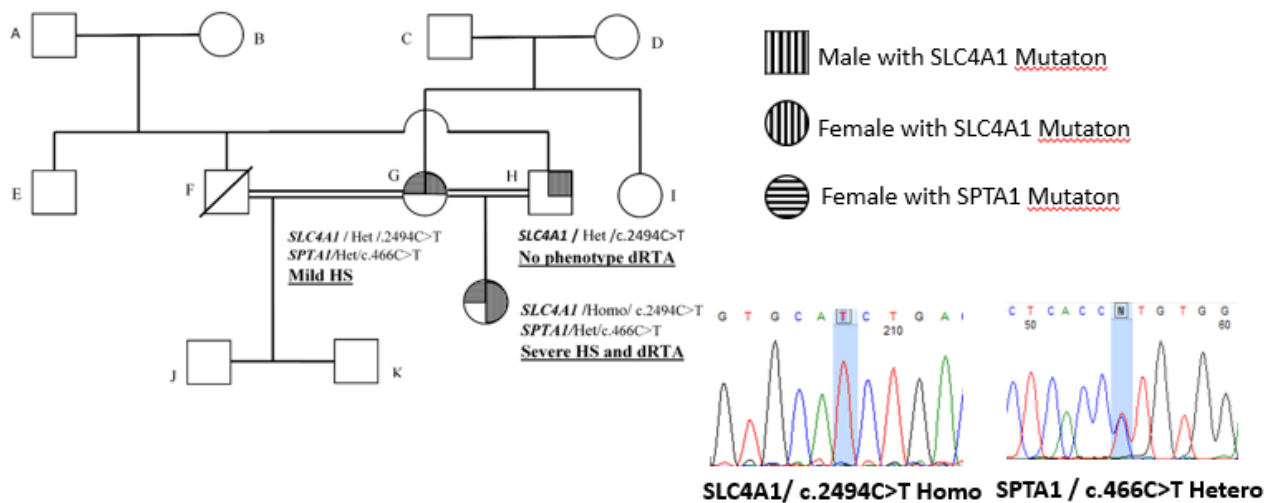
Gene	Position (hg38) HGVS/ HGVS p (RefSeq transcript)	Variant type (Exon No/ Total exon No)	استانداردهای ACMG SIFT – PolyPhen – Condel-Loftool-GERP (RS)
SLCA1	chr17:44251320 NM_000342/3:c/2494C>T NP_000333/1:p/Arg832Cys	Homo, Missense variant Exon19/20	SIFT: deleterious PolyPhen: probably damaging GERP: 4/19
SPTA1	chr1:158681592 NM_003126/2:c/466C>T NP_003117/2:p/Arg156Trp	Hetero, Missense variant, Exon4/52	SIFT: deleterious PolyPhen: probably damaging GERP: 3/25

در آنالیز نتایج تعیین توالی WES این خانواده، مادر بیمار دارای هر دو موتانت در ژن SLC4A1 در موقعیت ژنی (c.2494C>T) و (p.Arg832Cys) و ژن SPTA1 در موقعیت ژنی (p.Arg156Trp) و (c.466C>T) در صورت هترو بوده، در حالی که پدر بیمار تنها دارای واریانت در ژن SLC4A1 در موقعیت ژنی (c.2494C>T) و (p.Arg832Cys) به صورت هترو هست.

در نتیجه دختر بچه بیمار ژن SLC4A1 در موقعیت ژنی (c.2494C>T) و (p.Arg832Cys) به صورت هموزیگوت و ژن SPTA1 در موقعیت ژنی (p.Arg156Trp) و (c.466C>T) به صورت هترو گزارش شد که البته توالی‌یابی سنگر وجود این واریانت‌ها را در دختر بچه بیمار و والدین تایید شد (شکل ۱). تمام نتایج توالی‌ها در پایگاه اطلاعات بیوانفورماتیکی NCBI (<http://www.ncbi.nlm.nih.gov>) بررسی شد.

آنالیز توالی‌یابی کل آگزوم و تایید با توالی‌یابی روش سنگر

تجزیه و تحلیل توالی‌یابی کل آگزوم بیمار شماره ۳ براساس ابزارهای بیوانفورماتیک و استانداردهای ACMG یک نوع



شکل ۱. شجرنامه بیمار شماره ۳

رابطه بیماری dRTA و بیماری کم خونی اسفروسیتوز ارثی مشاهداتی یافت نشد. بیماری اسفروسیتوز ارثی و اسیدوز توبولار کلیوی دیستال دارای روابط متقابل هستند [۱۹-۲۱] زیرا حدود ۲۰٪ از بیماران اسفروسیتوز ارثی ناشی از جهش های ژنی هتروزیگوت SLC4A1 است [۲۱].

دو الگوی ارثی هموزیگوت و هتروزیگوت مرتبط با SLC4A1 در بیماری اسیدوز توبولی کلیوی دیستال وجود دارد که الگوی هتروزیگوت SLC4A1 همراه با اسیدوز لوله کلیوی دیستال و به ندرت با اختلالات گلبول خون همراه است [۲۲] وجود همبستگی جهش های هموزیگوت SLC4A1، به دلیل کمبود باند ۳ در انسان به طور عادی کشنده است و باعث می شود که گلبول های قرمز خون ناپایدار و منجر به کم خونی شدید همولیتیک و تغییر فرم غشای ایتروسیت ها، علاوه بر این منجر به اختلال در عملکرد کلیه و پایین رفتن اسیدی ادار شود [۱۰، ۲۲].

در کشورهای معتدل جهش هایی توامان که هم باعث اسفروسیتوز و هم بیماری اسیدوز توبولی کلیوی دیستال بسیار نادر است [۱۰، ۲۳] جهش های ترکیبی dRTA با اسفروسیتوز ارثی با کم خونی شدید، انتقال خون و اسپلنکتومی گزارش شده است [۱۱، ۲۴].

در یافته های آزمایش توالی یابی کل اگزوم بیمار شماره ۳، دو موتاسیون در دو ژن مختلف مرتبط به بیماری اسفروسیتوز مشاهده شد که در اگزون ۱۹ ژن SLC4A1 (c.2494C>T) که در بیمار مبتلا

بحث

در ۵ بیمار مورد مطالعه، کاهش رشد، اسپلنومگالی، عفونت ادرار مشاهده شد که در یکی از ۵ بیمار، نارسایی شدید رشد، کوتاهی قد، عفونت ادراری مکرر و ضعف قابل توجه هست.

در این پژوهش، ارتباط آماری معناداری (P=0) بین نارسایی کلیوی (نفروکلکسینوز) در بیماری کم خونی اسفروسیتوز ارثی با آزمون آماری Wilcoxon signed-rank در نرم افزار SPSS وجود داشت. میزان همبستگی در این رابطه نشان می دهد که بین دو متغیر رابطه مستقیم و کامل وجود دارد یعنی اگر یکی از متغیرها افزایش یابد دیگری نیز افزایش می یابد و بالعکس.

این پژوهش برای اولین بار در ایران به بررسی این نارسایی کلیوی در بیماران اسفروسیتوز ارثی پرداخت البته پژوهش های فراوانی در گذشته در ایران و جهان در این زمینه نارسایی کلیوی در بیماری کم خونی ارائه شده است [۱۴-۱۶]

همچنین در بیمار شماره ۳ مشکوک به بیماری اسیدوز توبولار کلیوی دیستال (dRTA)، بررسی ملکولی ژن AE1 انجام شد. در پژوهش های گذشته در ایران رابطه dRTA با ناشنوایی بررسی شده بود [۱۷]. البته در سال ۱۳۹۴ هومن و همکاران دوازده کودک مبتلا dRTA به بیمارستان علی اصغر از نظر ژن AE1 از طریق واکنش زنجیره پلیمرز، روش تعیین توالی یابی DNA بررسی و با روش های بیوانفورماتیک مورد تجزیه و تحلیل قرار دادند [۱۸] و در مورد

هموزیگوت بود که از والدین هتروزیگوت به ارث رسیده است و دیگری در آگزون ۴ ژن SPTA1 (c.466C> T) که به صورت هتروزیگوت و از مادر به ارث رسیده است (جدول ۳).

پس از بررسی موتاسیون در ژن SPTA1 در موقعیت ژنی (T>c.466C) و مقایسه با سایت ClinVar در بین 117 مورد جهش‌های بدمعنی درج شده، گزارش نشده بود و همچنین پس از بررسی موتاسیون بدمعنی در ژن SLC4A1 در موقعیت ژنی (T>c.2494C) و مقایسه با سایت ClinVar این جهش در بین ۵۸ مورد موتاسیون بدمعنی گزارش شده، مشاهده نشد.

اسپکترین سازنده اصلی شبکه اسکلتی در غشای پلاسمای گلبول قرمز بوده و با پروتئین‌های باند ۱، ۴ و اکتین در ارتباط است و ساختار اسکلتی اسکلتی غشای پلاسمای گلبول قرمز را تشکیل می‌دهد و نقش عمده‌ای در شکل و تغییر شکل‌پذیری گلبول‌های قرمز دارد. کمبود α -Spectrin باعث ناپایداری غشای پلاسمایی گلبول قرمز می‌شود.

یک تغییر نوکلئوتیدی تک در آگزون ۱۹ ژن SLC4A1 (کد کننده پروتئین باند ۳ (Band 3)) مشاهده شد که باعث جایگزینی اسید آمینه آرژینین به سیستئین در موقعیت ۸۳۲ و علاوه بر این، در ژن SPTA1 (اسپکترین الفا) یک تغییر نوکلئوتیدی منفرد در آگزون ۴ که باعث جایگزینی اسید آمینه آرژینین به تریپتوفان در موقعیت ۱۵۶ مشاهده شد.

SLC4A1 کد کننده ۲ پروتئین ایزومر، Cl^-/HCO_3^- یک انتقال دهنده تبادل یونی ۱ در اریتروسیت‌ها (band 3/ eAE1) و فرم کوتاه شده انتقال دهنده تبادل یونی ۱ که در سلول‌های α -intercalated کلیه (kAE1) است. یک تنوعی از موتانت‌های انسانی SLC4A1 سبب دو بیماری می‌شود [۲۵]، بیماری HS و بیماری distal renal tubular acidosis، نتیجه این کمبود از دست دادن و تغییر فرم غشای ایتروسیت‌ها، یا پایین رفتن اسیدی ادرار به ترتیب می‌شود.

پژوهش‌ها در رابطه با موتاسیون‌های بین موتاسیون SLC4A1 و HS در آگزون‌های اولیه گزارش شده است که می‌تواند باعث کوتاه شدن و عدم ثبات پروتئین باند ۳، اختلال در عملکرد پروتئین شود علاوه بر این، موتان‌ها علاوه در مناطق آگزونی در مناطق ایترونی که نتیجه عملکرد غیر نرمال مراحل تولید mRNA یا عملکرد غیر نرمال مرحله ترجمه و تولید کدون ناقص انتهایی باشد [۲۶-۲۸]

بیماران اسفروسیتوز ارثی در حالت شدید با دو فرم اسیدوز توبولار کلیوی دیستال کامل (dRTA) و اسیدوز توبولار کلیوی دیستال ناقص (idRTA) گزارش شده‌اند [۱۹، ۲۹]. وجود جهش هموزیگوت در ژن SLC4A1 و همچنین جهش هتروزیگوت ژن SPTA1 همزمان در بیمار شماره ۳، بیماری RTA ناقص (idRTA) با توجه به یافته‌های آزمایشگاهی و ژنتیکی توسط پزشک نفرولوژی بیمار تشخیص داده شد که تظاهرات کم خونی بیماری را از نوزادی به علت نقص دو تا ژن از پنج ژن کم خونی اسفروسیتوزی ارثی توجیح می‌کرد. البته مادر بیمار با هر دو جهش هتروزیگوت در ژن‌های SLC4A1 و SPTA1 علائم خفیف تر در نارسایی کلیوی و کم خونی را نشان داده است.

Ribeiro و همکاران برای اولین بار کودک مبتلا به نوع شدید اسفروسیتوز و اسیدوز توبولر کلیوی دیستال را که ناشی از هموزیگوت AE1 V488M (Band 3 Coimbra) با چندین مرتبه خونگیری بود را شرح دادند [۳۰]. در مطالعات بعدی از اسفروسیتوز و اسیدوز توبولر کلیوی دیستال موتاسیون‌های E522K /G701D [۲۹]، C479W /G701D و هموزیگوت / A858D گزارش داده شد [۳۱]. از طرف دیگر، Toye و همکاران جهش هموزیگوت SLC4A1 (Ser667Phe) باعث HS و idRTA بود را برای اولین بار گزارش دادند [۳۲].

در مطالعه هومن و همکاران در سال ۱۳۹۴، دوازده کودک مبتلا هموزیگوت dRTA دارای موتاسیون‌هایی در آگزون‌های ۱۴، ۱۳، ۱۱، ۵ و ۱۵ بوده که بیشتر موتاسیون‌ها از نوع حذف در ژن AE1 با روش توالی‌یابی DNA بودند [۱۸]. مطالعه ما برای اولین بار به بررسی موتاسیون در ژن AE1 با روش توالی‌یابی کل ژنوم پرداخته و یک جهش هموزیگوت بد معنی را در آگزون ۱۹ گزارش داد.

تکنیک توالی‌یابی کل آگزوم یک روش سریع مقرون به صرفه که امکان ارزیابی بیماری‌های ژنوم را فراهم می‌کند، شناسایی کند جدید در اختلالات نادر، به ویژه در اختلالات مندلی، شناسایی کند [۴، ۱۲]. از طرف دیگر، تکنیک توالی‌یابی نسل جدید ابزاری مفید برای تشخیص ژنتیکی به ویژه هنگامی عدم آگاهی از سابقه خانوادگی، یافته‌های روتین آزمایشگاهی نمی‌توانند اثر همولیتیک و انواع آنمی همولیتیک ارثی را تشخیص دهند [۲۱، ۳۳].

بیمارستان علی اصغر تهران و سایر همکاران در آزمایشگاه ژنتیک پزشکی دکتر زینلی که ما را در انجام این پژوهش یاری کردند، بسیار سپاسگزار هستیم.

منابع

1. Wang, R., et al., Exome sequencing confirms molecular diagnoses in 38 Chinese families with hereditary spherocytosis. *Science China Life Sciences*, 2018. 61(8): p. 947-953.
2. Sinha, R., et al., Distal renal tubular acidosis with hereditary spherocytosis. *Indian pediatrics*, 2013. 50(7): p. 693-695.
3. Delaunay, J., Red cell membrane and erythropoiesis genetic defects. *The hematology journal: the official journal of the European Haematology Association*, 2003. 4(4): p. 225-232.
4. Gómez, J., et al., Primary distal renal tubular acidosis: novel findings in patients studied by next-generation sequencing. *Pediatric research*, 2016. 79(3): p. 496-501.
5. Nurko, S., Anemia in chronic kidney disease: causes, diagnosis, treatment. *Cleveland Clinic journal of medicine*, 2006. 73(3): p. 289
6. Atkinson, M.A. and B.A. Warady, Anemia in chronic kidney disease. *Pediatric Nephrology*, 2018. 33(2): p. 227-238.
7. Kalantar-Zadeh, K. and G.R. Aronoff, Hemoglobin variability in anemia of chronic kidney disease. *Journal of the American Society of Nephrology*, 2009. 20(3): p. 479-487.
8. Santos, F., et al., Clinical and laboratory approaches in the diagnosis of renal tubular acidosis. *Pediatric Nephrology*, 2015. 30(12): p. 2099-2107.
9. Park, E., et al., Primary Autosomal Recessive Distal Renal Tubular Acidosis Caused by a Common Homozygous SLC4A1 Mutation in Two Lao Families. *Journal of Korean Medical Science*, 2018. 33.
10. Chu, C., et al., Band 3 Edmonton I, a novel mutant of the anion exchanger 1 causing spherocytosis and distal renal tubular acidosis. *Biochemical Journal*, 2010. 426(3): p. 379-388.
11. Fawaz, N.A., et al., dRTA and hemolytic anemia: first detailed description of SLC4A1 A858D mutation in homozygous state. *European Journal of Haematology*, 2012. 88(4): p. ۳۵۵-۳۵۰ .
12. Pereira, P.C.B., et al., Whole-exome sequencing as a diagnostic tool for distal renal tubular acidosis. *Jornal de Pediatria (Versao em Portugues)*, 2015. 91(6): p. 583-589.
13. Meng, L.-L., et al., Next-generation sequencing identified a novel SPTB frameshift insertion causing hereditary spherocytosis in China. *Annals of hematology*, 2019. 98(1): p. 223-226.
14. Eschbach, J.W., The anemia of chronic renal failure: pathophysiology and the effects of recombinant

علاوه بر این، مطالعه نشان می‌دهد تکنیک توالی‌یابی نسل جدید به عنوان یک استراتژی تشخیصی مفید برای آسان کردن جهش‌های جدید در بیماران مبتلا به dRTA، به ویژه در حالت مغلوب dRTA، عوارض کم خونی شدید و عوارض کلیوی می‌تواند بسیار شدید باشد، برای درمان به موقع با مکمل بی‌کربنات ممکن است بیماری dRTA را بهبود بخشد [۴، ۱۲].

مطالعات ما برای اولین بار به بررسی رابطه نارسایی کلیوی در بیماران کم خونی اسفروسیتوز ارثی در خانواده‌های ایرانی پرداخت و همچنین یک فرد مبتلا به بیماری idRTA با جهش‌های جدید گزارش نشده در دو ژن SPTA1 و SLC4A1 با استفاده از تکنیک توالی‌یابی کل اگزوم ارائه کرد.

نتیجه‌گیری

با توجه به نتایج این مطالعه، تظاهرات بالینی و آزمایشگاهی و رابطه مشکلات کلیوی در بین پرونده‌های بیماران اسفروسیتوز ارثی در بسیاری از جهات مانند اختلال رشد و نفروکلسینوز مشابه با بررسی مربوط به بیماران درگیر با اسیدوز توبولی کلیوی دیستال است. و می‌تواند این معیار در بررسی‌های آینده نارسایی کلیه در این بیماران سودمند باشد ولی کافی نیست و باید معیارهای دیگری از جمله الکترولیت‌های سرم، گازهای خون شریانی، مقدار آنیون گپ و میزان فیلتراسیون گلومرولی (GFR) هم بررسی شود. با توجه به عدم وجود مطالعات مشابه در خانواده‌های ایرانی، یافته‌های این مطالعه می‌تواند در تشخیص سریع اسیدوز توبولی کلیوی دیستال ناقص و شروع درمان و حفظ عملکرد کلیه کمک کننده باشد. یکی از محدودیت‌های این مطالعه بررسی حجم کم نمونه بیمار اسفروسیتوز با کم خونی شدید از زمان نوزادی بود. بنابراین مطالعات آینده با تعداد بیماران کم خونی اسفروسیتوز با حجم نمونه بیشتر از چند مرکز و همچنین استفاده از تکنیک توالی‌یابی نسل سوم که یک روش تشخیصی سریع جهش با توجه به افزایش کودکان مشکوک به بیماری RTA و idRTA، پیشنهاد می‌شود.

تشکر و قدردانی

بدینوسیله از همکاری صمیمانه آقای دکتر فلاح، خانم دکتر انصاری در بخش خون، خانم دکتر هومن در بخش کلیه و پرسنل محترم

- band 3 transport in red cells. *Biochemical Journal*, 2000. 350(1): p. 41-51.
25. Tanner, M.J., Band 3 anion exchanger and its involvement in erythrocyte and kidney disorders. *Current opinion in hematology*, 2002. 9:(۷)p. 133-139.
 26. Camacho-Torres, A.L., et al., Polymorphism analysis of G199A, Ncol in ANK1 and Memphis I in SLC4A1 genes in Mexican healthy individuals and subjects affected with hereditary spherocytosis. *Gaceta medica de Mexico*, 2006. 142(5): p. 435—437.
 27. Sánchez-López, J.Y., et al., Analysis of the SLC4A1 gene in three Mexican patients with hereditary spherocytosis: report of a novel mutation. *Genetics and molecular biology*, 2010. 33(1): p. 9-11.
 28. Van Zwieten, R., et al., Hereditary spherocytosis due to band 3 deficiency: 15 novel mutations in SLC4A1. *American journal of hematology*, 2013. 88(2): p. 159-160.
 29. Chang, Y.-H., et al., Compound mutations in human anion exchanger 1 are associated with complete distal renal tubular acidosis and hereditary spherocytosis. *Kidney international*, 2009. 76(7): p. 774-783.
 30. Tolpinrud, W., et al., Nonsense mutations of the α -spectrin gene in hereditary pyropoikilocytosis. *haematologica*, 2008. 93(11): p. 1752-1754
 31. Shmukler, B.E., et al., Hemolytic anemia and distal renal tubular acidosis in two Indian patients homozygous for SLC4A1/AE1 mutation A858D. *American journal of hematology*, 2010. 85(10): p. 824.
 32. Toye, A.M., et al., Band 3 Courcouronnes (Ser667Phe): a trafficking mutant differentially rescued by wild-type band 3 and glycophorin A. *Blood*, *The Journal of the American Society of Hematology*, 2008. 111(11): p. 5380-5389.
 33. King, M.J. and A. Zanella, Hereditary red cell membrane disorders and laboratory diagnostic testing. *International journal of laboratory hematology*, 2013. 35(3): p. 237-243
 - erythropoietin. *Kidney international*, 1989. 35(1): p. 134-148.
 15. Mix, T.C.H., et al., Anemia: a continuing problem following kidney transplantation. *American Journal of Transplantation*, 2003. 3(11): p. 1426-1433.
 16. Radtke, H.W., et al., Serum erythropoietin concentration in chronic renal failure: relationship to degree of anemia and excretory renal function. 1979.
 17. Sharifian, M., et al., Distal Renal Tubular Acidosis and Its Relationship With Hearing Loss in Children Preliminary Report. 2010
 18. Hooman, N., et al., A novel mutation pattern of kidney anion exchanger 1 gene in patients with distal renal tubular acidosis in Iran. *Iranian journal of kidney diseases*, 2015. 9:(۳)
 19. Watanabe, T., Improving outcomes for patients with distal renal tubular acidosis: Recent advances and challenges ahead. *Pediatric health, medicine and therapeutics*, 2018. 9: p. 181
 20. Shen, H., et al., Two different pathogenic gene mutations coexisted in the same hereditary spherocytosis family manifested with heterogeneous phenotypes. *BMC medical genetics*, 2019. 20(1): p. 1-7.
 21. Bianchi, P., et al., Diagnostic power of laboratory tests for hereditary spherocytosis: a comparison study in 150 patients grouped according to molecular and clinical characteristics. *haematologica*, 2012. 97(4): p. 516-523.
 22. Reithmeier, R.A., et al., Band 3, the human red cell chloride/bicarbonate anion exchanger (AE1, SLC4A1), in a structural context. *Biochimica et Biophysica Acta (BBA)-Biomembranes*, 2016. 1858(7): p. 1507-1532.
 23. Khositseth, S., et al., Tropical distal renal tubular acidosis: clinical and epidemiological studies in 78 patients. *QJM: An International Journal of Medicine*, 2012. 105(9): p. 861-877.
 24. BRUCE, L.J., et al., Band 3 mutations, renal tubular acidosis and South-East Asian ovalocytosis in Malaysia and Papua New Guinea: loss of up to 95%